



# Invaginación intestinal secundaria a pólipo de Peutz-Jeghers. Reporte de caso

## RESUMEN

Los pólipos hamartomatosos del yeyuno e íleon son comunes en el síndrome de Peutz-Jeghers. Sin embargo, algunos aparecen en ausencia de otras características del síndrome y se manifiestan como dolor abdominal debido a una invaginación del intestino causada por pólipos, la cual se reduce de manera espontánea. Presentamos el caso de una niña de 13 años con historial de 6 años de dolor abdominal y vómito cíclico. Se le efectuó un ultrasonido donde se observó una imagen enseudorriñón con forma de "dona" en el hipocondrio izquierdo; posteriormente se observó defecto de llenado negativo que deformaba la luz intestinal de manera filiforme a nivel del yeyuno, más adelante la tomografía abdominal confirmó los datos de invaginación intestinal. Durante la cirugía se localizó la invaginación intestinal a nivel de yeyuno que se redujo adecuadamente; como hallazgo de patología se reportó un pólipo hamartomatoso de tipo Peutz-Jeghers.

**Palabras clave:** dolor abdominal, invaginación intestinal, yeyuno, pólipo hamartomatoso, vómito cíclico.

## Intestinal invagination secondary to Peutz-Jeghers polyp. A case report

### ABSTRACT

Hamartomatous polyps of the jejunum and ileum are common in Peutz-Jeghers syndrome. However, some appear in the absence of other characteristics of the syndrome and manifest as abdominal pain due to an invagination of the intestine caused by polyps, which cedes spontaneously. We present the case of a girl age 13 years with history of 6 years of abdominal pain and cyclic vomiting. An ultrasound was taken where we observed pseudokidney sign and targetlike in the left hypochondrium; subsequently, we observed negative filling defect which deformed the intestinal lumen in filiform shape at the level of the jejunum; later the abdominal tomography confirmed the findings of intestinal invagination. During surgery the intestinal invagination was located at the level of the jejunum, which shrank satisfactorily; pathology reported a Peutz-Jeghers hamartomatous polyp.

**Key words:** abdominal pain, intestinal invagination, jejunum, hamartomatous polyp, cyclical vomiting.

Zamora-Romero AP<sup>1</sup>  
Gutiérrez-Canencia C<sup>2</sup>  
Delon-Huerta N<sup>3</sup>  
Hernández-Peredo G<sup>4</sup>  
Escárcega-Fujiyaki P<sup>5</sup>  
Vargas-González R<sup>6</sup>  
Castán-Lugo E<sup>7</sup>

<sup>1</sup> Médico Especialista en Imagenología Diagnóstica y Terapéutica adscrita al Servicio de Ultrasonido del Hospital General José Azueta.

<sup>2</sup> Residente de tercer año de Imagenología Diagnóstica y Terapéutica del Centro de Especialidades Médicas del Estado de Veracruz.

<sup>3</sup> Médico especialista en Imagenología Diagnóstica y Terapéutica, subespecialista en Radiología Oncológica adscrita al servicio de Tomografía y profesor adjunto de Imagenología Diagnóstica y Terapéutica del Centro de Especialidades Médicas del Estado de Veracruz Dr. Rafael Lucio.

<sup>4</sup> Pediatra y Cirujano Pediatra adscrito al servicio de Pediatría del Centro de Especialidades Médicas del Estado de Veracruz. Dr. Rafael Lucio.

<sup>5</sup> Pediatra y Cirujano Pediatra adscrito al servicio de Pediatría del Centro de Especialidades Médicas del Estado de Veracruz Dr. Rafael Lucio.

<sup>6</sup> Médico Especialista en Anatomía Patológica, adscrito al servicio de Patología del Hospital para el niño Poblano.

<sup>7</sup> Médico Especialista en Imagenología Diagnóstica y Terapéutica, profesor Titular de Imagenología Diagnóstica y Terapéutica.

Centro de Especialidades Médicas del Estado de Veracruz Dr. Rafael Lucio, Ruiz Cortines No. 2903, CP 91020, Xalapa, Veracruz.

Recibido: 18 de septiembre, 2013

Aceptado: 14 de octubre, 2013

**Correspondencia:** Ana Patricia Zamora Romero  
patricia\_zmr@me.com

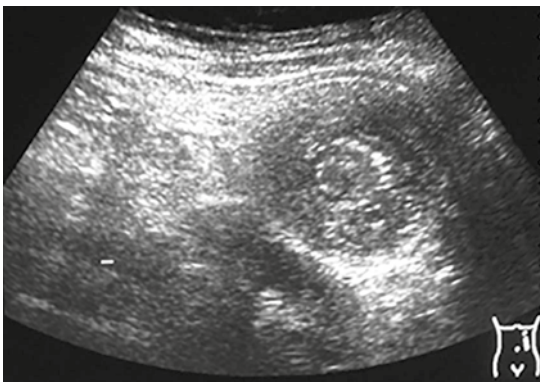
### Este artículo debe citarse como

Zamora-Romero AP, Gutiérrez-Canencia C, Delon-Huerta N, Hernández-Peredo G, Escárcega-Fujiyaki P, Vargas-González R et al. Invaginación intestinal secundaria a pólipo de Peutz-Jeghers. Reporte de caso. Anales de Radiología México 2014;13:441-446.

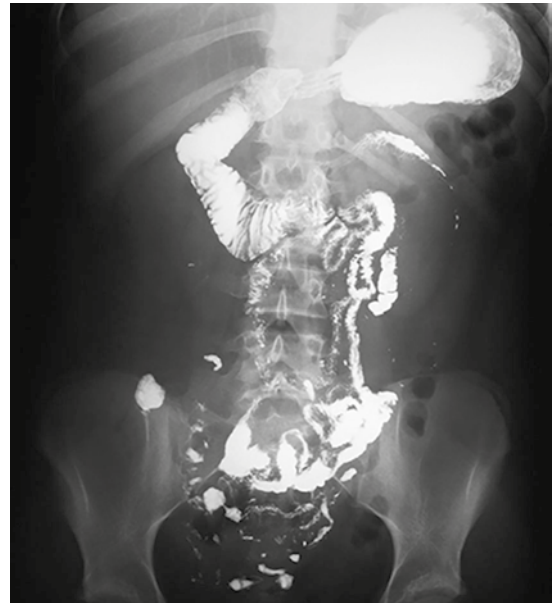## CASO CLÍNICO

Niña de 13 años de edad con antecedentes de dolor abdominal y vómito desde los 6 años de edad, fue hospitalizada en varias ocasiones con diferentes diagnósticos, desde fiebre tifoidea hasta diabetes mellitus, con diferentes tratamientos pero sin resolución del padecimiento.

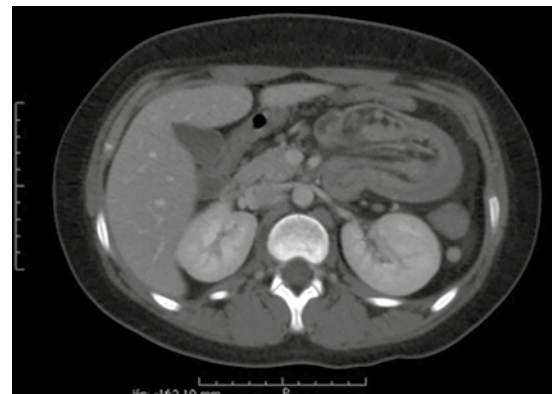Ingresó al servicio de urgencias del Centro de Especialidades Médicas del Estado de Veracruz por presentar nuevamente el cuadro de dolor abdominal con vómito. Se le efectuó un ultrasonido donde se observó una imagen enseudorriñón con forma de “dona” localizado en el hipocóndrio izquierdo (Figura 1); el resto del ultrasonido no mostró ninguna otra alteración. Después se efectuó un tránsito intestinal donde se observó adecuado paso de medio de contraste a través de esófago y hasta el yeyuno, donde hubo una alteración en el paso de medio de contraste (mismo lugar correspondiente a la imagen observada en el ultrasonido) (Figura 2). Bajo la sospecha diagnóstica de invaginación intestinal se decidió efectuar una tomografía simple y contrastada de abdomen en las cuales se observó lo mismo que en el ultrasonido (Figuras 3 y 4).



**Figura 1.** Ultrasonido abdominal: masa localizada en cuadrante superior izquierdo; al corte transversal se observa una imagen en forma de “dona”.

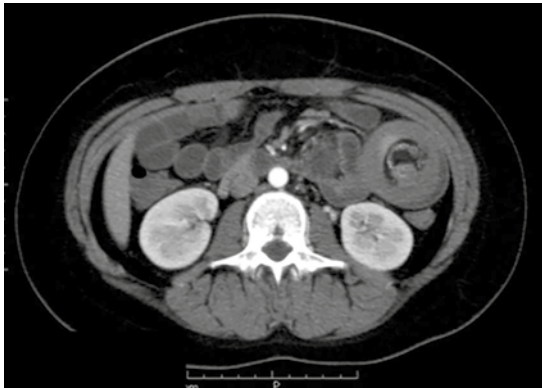


**Figura 2.** El tránsito intestinal muestra defecto de llenado negativo que deforma la luz intestinal de manera filiforme a nivel del yeyuno, con paso de medio de contraste hacia el resto de las estructuras intestinales.



**Figura 3.** Tomografía abdominal con contraste intravenoso, corte axial:seudorriñón a nivel del yeyuno con involucramiento de mesenterio y sus vasos.

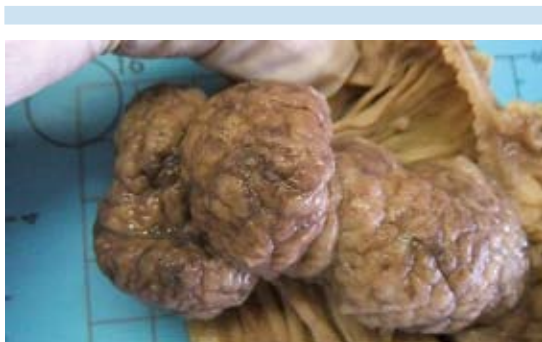
La paciente pasó al quirófano y ahí se encontró una invaginación intestinal a nivel del yeyuno, de 25 cm aproximadamente, se logró reducirla



**Figura 4.** Tomografía, corte axial con contraste oral e intravenoso: imagen en forma de “dona” a nivel del yeyuno, característica de la invaginación intestinal.

pero se encontró tumoración en el interior de yeyuno (Figura 5) por lo que se procedió a realizar resección intestinal a nivel del ángulo de Treitz. Después de la cirugía la paciente evolucionó de manera favorable. Se decidió su alta para ser manejada por la consulta externa de cirugía pediátrica donde evoluciona adecuadamente.

Los cortes histológicos mostraron un pólipo compuesto por glándulas y criptas compuestas por células absortivas. Se identificaron bandas de

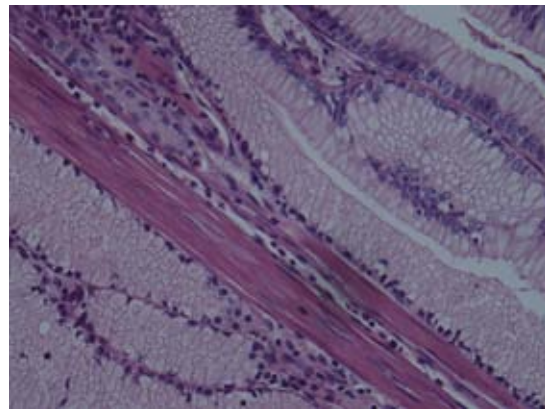


**Figura 5.** Pieza microscópica donde se observa el segmento de yeyuno, la mucosa es de aspecto granular de color amarillo con pliegues conservados que incluyen tumor de aspecto polipode.

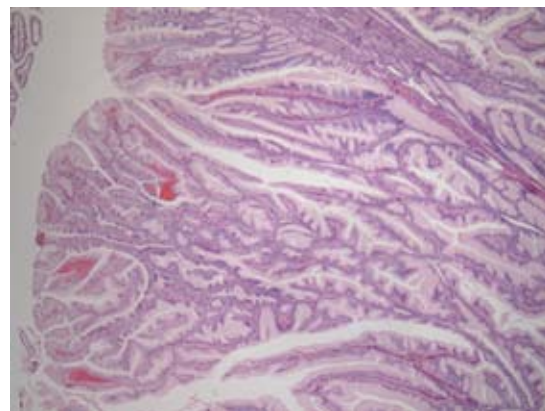
músculo liso. No había displasias. Se diagnosticó como pólipo hamartomatoso tipo Peutz-Jeghers de 5.8 × 2.4 cm que obstruía la luz intestinal (Figuras 6 y 7).

### Revisión

El 5% de todas las invaginaciones ocurre en los adultos. La invaginación intestinal sucede



**Figura 6.** Elementos nativos del intestino dispuestos de manera desorganizada, característica de los pólipos hamartomatosos.



**Figura 7.** Pólipo: porción externa revestida de epitelio intestinal normal.

cuando un asa de intestino delgado, con su pliegue mesentérico (*intussusceptum*), se introduce en el lumen de una porción contigua de intestino (*intussusciens*) como resultado de la peristalsis. Aunque el mecanismo no se entiende bien esta condición se ha atribuido a las contracciones disrítmicas del mismo intestino. Las invaginaciones intestinales se clasifican de acuerdo con su localización como enteroentéricas, ileocólicas, ileocecales o colocólicas y sus causas pueden ser benignas, malignas o idiopáticas.<sup>1</sup>

La invaginación intestinal con un factor desencadenante (divertículo de Meckel) se manifiesta de manera clínica inespecífica, frecuentemente con dolor abdominal mal definido, náuseas y vómito que sugieren muchas veces obstrucción intestinal parcial. La invaginación intestinal es una condición que usualmente ocurre en niños entre 6 meses a 2 años de edad. La clásica triada clínica ha sido descrita de manera consistente como: a) dolor abdominal tipo cólico, b) heces con apariencia de mermelada de grosella y c) masa abdominal palpable.<sup>2</sup> El vómito también es un síntoma importante para establecer el diagnóstico.<sup>3</sup> La invaginación del intestino delgado con un factor desencadenante normalmente se asocia con condiciones benignas y menos frecuentemente con neoplasias; sin embargo, cuando es por lo último mencionado se relaciona con lesiones metastásicas. En personas mayores de 60 años de edad sin antecedentes de cáncer pero con invaginación colónica la primera posibilidad a sospechar será un tumor primario de colon.<sup>2</sup>

El síndrome de Peutz-Jeghers fue descrito por primera vez por Peutz en el año 1921 y completado por Jeghers entre los años de 1944 y 1949. El síndrome es autosómico dominante y una característica de los pacientes es que presentan pigmentación mucocutánea (causada

por depósitos de melanina) y hamartomas del tracto gastrointestinal presentes en la mayoría de las personas que lo padecen.<sup>3</sup> No hay preferencia de género ni de raza. Es frecuentemente diagnosticada en la niñez o adolescencia. Los pólipos hamartomatosos son otros hallazgos clásicos, con localización predominantemente en el intestino delgado, sin embargo pueden encontrarse en cualquier parte del tracto digestivo desde el estómago hasta el recto.<sup>3</sup> Los pacientes con Peutz-Jeghers presentan historia intermitente de dolor abdominal debido a una pequeña invaginación causada por los pólipos en el intestino delgado, sin embargo es frecuente que algunas invaginaciones se reduzcan de manera espontánea.<sup>3</sup>

Los pacientes con Peutz-Jeghers tienen un riesgo mayor de desarrollar cáncer gastrointestinal, con una frecuencia estimada de 2-3%, aproximadamente a los 40 años de edad. La mayoría de los cánceres pueden hallarse en estómago, duodeno y colon, siendo un dato interesante el que el intestino delgado sea el lugar menos común en el que se presentan los carcinomas. También existe un riesgo aumentado para el desarrollo de cáncer extraintestinal que incluye páncreas, mama, ovario y testículo.<sup>3</sup>

Es recomendable dar seguimiento a estos pacientes y realizar de exámenes de laboratorio y gabinete para detectar oportunamente tumores malignos. Entre los estudios de imagen más utilizados están los ultrasonidos de mama, ginecológicos, testiculares y pancreáticos.<sup>3</sup>

En el pasado se utilizaban cirugías exploradoras para remover los pólipos que causaban invaginaciones recurrentes; sin embargo, los pacientes requerían de múltiples resecciones quirúrgicas que ocasionaban síndrome de intestino corto. En la actualidad el tratamiento para reseca los pólipos es por medio de endoscopia.<sup>3</sup>



## Métodos de imagen

### Radiografía

La radiografía puede ser realizada en los pacientes en los que se sospecha de invaginación intestinal; sin embargo, la sensibilidad ha sido reportada como baja (45%). Los hallazgos por radiografía son imagen radioopaca intraluminal y curvilínea, éstos hallazgos son altamente específicos. Es importante la realización de una radiografía para descartar complicaciones como neumoperitoneo.<sup>4</sup>

### Ultrasonido de abdomen

El ultrasonido tiene sensibilidad de 97.9% y especificidad de 97.8%, con valor predictivo negativo de 99.7% para la invaginación. Uno de los beneficios de este método diagnóstico es que no utiliza radiación ionizante,<sup>4</sup> esto último es considerado sumamente importante ya que los niños están particularmente en riesgo debido a los efectos ionizantes de la radiación, incluso con dosis pequeñas de radiación hay incremento (aunque pequeño) del riesgo de desarrollar cáncer en un futuro.<sup>5</sup> A diferencia de la resonancia magnética es sumamente barato y disponible en prácticamente todos los hospitales. Las ventajas del ultrasonido son que puede ser realizado sin necesidad de sedación y que permite evaluar la dinámica de la peristalsis abdominal.

Los hallazgos por ultrasonido en su corte transversal aparentan un anillo concéntrico hipocogénico alternando con bandas hiperecogénicas que le dan una apariencia de “dona” por lo que se le denomina “signo de la dona”; el corte longitudinal se obtiene para confirmar el intestino dentro del intestino, en donde la imagen se conoce como “seudorriñón” dado que aparenta un riñón.<sup>6</sup>

La invaginación intestinal es una condición que usualmente ocurre en niños entre 6 meses y 2

años de edad. La clásica triada clínica ha sido descrita de manera consistente como a) dolor abdominal tipo cólico b) heces con apariencia de mermelada de grosella c) masa abdominal palpable. El vómito también es un síntoma importante para establecer el diagnóstico.<sup>3</sup>

### Tomografía computada

Los hallazgos tomográficos son similares a los del ultrasonido; sin embargo, en éste se identificarán con mayor claridad el complejo de tejido blando compuesto por el *intussusceptum* (el segmento intestinal que ingresa al asa) y el *intussusciens* (segmento intestinal que recibe al asa). El mesenterio también suele estar involucrado.<sup>7</sup>

El incremento del uso de la tomografía computada de abdomen ha permitido aumentar la detección de invaginaciones transitorias sin alguna otra enfermedad asociada. Este método diagnóstico también es altamente útil para determinar si hay algún factor desencadenante o no al momento de la invaginación y permite valorar si la cirugía es necesaria o no.<sup>8</sup>

### Resonancia magnética

El uso de la resonancia magnética como método diagnóstico para la evaluación de síndrome doloroso abdominal en niños y adultos es poco frecuente; es poco práctica debido a su alto costo y su escasa disponibilidad ya que frecuentemente se necesita sedación para obtener imágenes de calidad que proporcionen información. El beneficio de la resonancia magnética es que no implica exposición a la radiación ionizante.<sup>5</sup>

## CONCLUSIÓN

El ultrasonido juega un papel muy limitado en la evaluación de la obstrucción intestinal, únicamente es útil para distinguir una obstrucción dinámica de adinámica; sin embargo, la

tomografía computada debe ser el estudio de elección.<sup>7</sup> La tomografía computada es altamente sensible y certera para diagnosticar obstrucción intestinal, determinar el nivel de la obstrucción y su causa, esto en comparación con la radiografía y el ultrasonido.<sup>7</sup>

## REFERENCIAS

1. Young Kim, Blake Michael, Mukesh Harisinghani, Archer Arroyo Krystal Peter Hahn and Cols. Adult Intestinal Intussusception: CT Appearances and Identification of a Causative Lead Point. *RadioGraphics* 2006;26:733-744
2. Gollub Mark. Colonic Intussusception: Clinical and Radiographic Features. *AJR* 2011;196:W580-W58.
3. Rufener Stephanie, Koujok Khaldoun, McKenna Barbara, Walsh Michael. Best Cases from the AFIP. Small Bowel Intussusception Secondary to Peutz- Jeghers Polyp. *RadioGraphics* 2008;28:284-288.
4. Cogley Jonathan, O'Connor Stephen, Roozbeh Houshyar, Khaldoun Al Dulaimy, Emergent Pediatric US: What Every Radiologist Should Know *RadioGraphics* 2012;32:651-665.
5. Applegate Kimberly, Strouse Peter, Crisci Kristin, Kraus Steven, Moore Charlotte and Cols, ACR-SPR Practice Guideline For The Performance of Pediatric Fluoroscopic Contrast Enema Examinations. ACR 2011.
6. Rumack C, Wilson S, Charboneau J. Diagnostico por Ecografía 3ra. ed, Alteraciones Misceláneas del tubo digestivo p. 305, Elsevier 2006.
7. Suri S, Gupta S, Sudhakar P, Venkataramu V, Wig D. Comparative Evaluation of Plain Films, Ultrasound and CT in the Diagnosis of Intestinal Obstruction. *Acta Radiol* 1999;40:422.
8. Sundaram Baskaran, Miller Carl, Richard, Cohan Matthew, Schipper J. Can CT Features Be Used to Diagnose Surgical Adult Bowel Intussusceptions? *AJR* 2009;193:471-478.