

Dr. Ignacio Cano Muñoz*

Diagnóstico por imagen de las afecciones pancreáticas y su correlación clinicopatológica en el Hospital San José, TEC de Monterrey

RESUMEN

Objetivo. Mostrar las afecciones del páncreas y su diagnóstico mediante ultrasonografía y otros métodos de imagen como la tomografía computada: mostrar las posibles correlaciones clínicas y patológicas.

Introducción. Las afecciones pancreáticas son múltiples y generalmente se reflejan con dolor en mesogastrio. Pueden ser consecutivas a trastornos como la litiasis vesicular y el alcoholismo o estar asociadas con cirrosis, ser consecuencia de lesiones traumáticas y procesos inflamatorios. Pueden ser base para afecciones tumorales detectables mediante ultrasonido (como método inicial de diagnóstico) y posterior caracterización mediante tomografía computada. La realización de biopsia percutánea o drenaje de colecciones mediante colocación de un catéter permite evaluar los hallazgos y establecer posibles correlaciones. Las

imágenes permiten detectar desde procesos inflamatorios con aumento de volumen del páncreas, colecciones líquidas por abscesos, quistes simples y complicados, hasta lesiones tumorales quísticas como los quistoadenomas o las lesiones sólidas como los insulinomas y los adenocarcinomas, entre otros.

Material y métodos. Se efectuó la revisión de 261 expedientes de pacientes con diagnóstico de afección pancreática internados en el Hospital San José Tec de Monterrey, se realizó la evaluación de los parámetros clínicos principales, los resultados de laboratorio, los resultados obtenidos con los diferentes métodos de imagen, así como de los estudios de histopatología para documentar el diagnóstico de la afección tumoral y realizar la estadística de las enfermedades más frecuentes en el hospital.

Resultados. Se identificaron afectaciones de tipo inflamatorio

(pancreatitis) y diversos grados de estadificación, así como pseudoquistes y abscesos, además de detectarse tumores que incluyen adenocarcinomas de los conductos, quistoadenomas serosos y mucinosos, así como quistoadenocarcinomas y otras lesiones con componente quístico, diagnosticadas mediante ultrasonido y en correlación con la tomografía computada.

Comentarios. Las afecciones pancreáticas pueden detectarse mediante ultrasonido como evaluación inicial pero requieren, además, de una evaluación completa para establecer un diagnóstico más preciso y el tratamiento correspondiente.

Palabras clave: páncreas, afección pancreática, ultrasonido y tomografía en enfermedades pancreáticas, pancreatitis, tumores pancreáticos.

Continúa en la pág. 205

*Departamento de Radiología e Imagen, Hospital San José Tec de Monterrey
Ignacio Morones Prieto No. 3000 pte.
Col. Doctores, 64700, Monterrey, N.L.
Copias (copies): Dr. Ignacio Cano Muñoz. E-mail: icanom1@gmail.com

Objetivo

Mostrar la patología del páncreas, su diagnóstico mediante ultrasonografía y otros métodos de imagen

como la tomografía computada y su correlación clinicopatológica.

Introducción

Las afecciones pancreáticas son múltiples y variadas, generalmente se reflejan con dolor en mesogastrio y pueden ser consecutivas a trastornos como la litiasis

ABSTRACT

Purpose. Show diseases of the pancreas and their diagnosis using ultrasonography and other imaging methods such as computed tomography: show the possible clinical and pathological correlations.

Introduction. Pancreatic diseases are multiple and varied; they are usually accompanied by pain in the mesogastrium, may be consecutive to disorders such as gallstones and alcoholism or be associated with cirrhosis, or the result of traumatic injuries and inflammatory processes and constitute the basis for tumoral disorders, with different ultrasound findings as the initial diagnostic method and subsequent characterization by computed tomography. Percutaneous biopsy or drain-

ing accumulations by means of catheterization helps to evaluate the findings and establish possible correlations. Images allow us to detect manifestations ranging from inflammatory processes with increased pancreatic volume, fluid accumulations due to abscesses, and simple and complex cysts to cystic tumoral lesions such as cystadenomas or solid lesions such as insulinomas and adenocarcinomas, among others.

Material and methods. We reviewed 261 files of patients interned at Hospital San José Tec de Monterrey, with diagnosis of pancreatic disease, and evaluated the primary clinical parameters, laboratory results, results obtained with different imaging methods, and histopathology studies to document the diagnosis of tumoral disorder and compile statistics on the most common diseases at the hospital.

Results. Inflammatory conditions (pancreatitis) and varying degrees of stratification were identified, as well as pseudocysts and abscesses, in addition to detecting tumors which include ductal adenocarcinomas and serous and mucinous cystadenomas, as well as cystadenocarcinomas and other lesions with cystic components, diagnosed by means of ultrasound and in correlation with computed tomography.

Remarks. Pancreatic diseases can be detected using ultrasound for the initial assessment, but require, in addition, a full evaluation to establish a more precise diagnosis and determine the appropriate treatment.

Key words: pancreas, pancreatic disease, ultrasound and tomography in pancreatic disease, pancreatitis, pancreatic tumors.

vesicular o el alcoholismo; pueden estar asociadas con cirrosis o ser consecutivas a lesiones traumáticas o a procesos inflamatorios. Son, además, asiento de afecciones tumorales detectables mediante ultrasonido como método inicial de diagnóstico y caracterización posterior mediante tomografía computada. La realización de biopsia percutánea o el drenaje de colecciones mediante colocación de un catéter permiten valorar los hallazgos y establecer su correlación patológica.

Los hallazgos por imagen pueden ser desde un proceso inflamatorio con aumento de volumen del páncreas, la presencia de colecciones líquidas por abscesos, quistes simples y complicados, hasta lesiones tumorales quísticas como los quistoadenomas o lesiones sólidas como los insulinomas y el adenocarcinoma, entre otros.

Material y métodos

Se efectuó una revisión de 261 expedientes de pacientes internados en el Hospital San José, Tec de Monterrey, de 1995 a 2005, con diagnóstico establecido de afección pancreática. Se realizó la evaluación de los parámetros clínicos principales, de los hallazgos de

laboratorio, así como de los resultados de los diferentes métodos de imagen empleados. Se consideraron también los estudios de histopatología para documentar el diagnóstico y realizar la estadística de las afecciones más frecuentemente observadas en el hospital durante el periodo señalado.

Resultados

Se obtuvieron los siguientes resultados de un total de 261 pacientes: 150 fueron del sexo masculino y 111 del femenino, las edades oscilaron entre 1 y 84 años. Las afecciones fueron más frecuentes entre las 3.^a y 7.^a décadas de la vida (cuadro I). Se obtienen encontraron diferentes diagnósticos que incluyen inflamación de diferente etiología y evolución, pudiendo ser de origen biliar, con complicaciones como hemorragia o absceso, con presencia de fístulas a otros órganos, así como presentación de diversas neoplasias que incluyeron quistoadenomas, adenocarcinomas y carcinomas ductales, entre otros.

De las 213 manifestaciones de pancreatitis 168 se consideraron agudas, 30 de origen biliar, 5 con componente edematoso, 2 hemorrágicas, 1 afección por

Cuadro I. Distribución de casos por sexo

Grupo	Total de casos	Masculinos	Femeninos
Menores de 1 año	1	0	1
1 a 5 años	1	1	0
6 a 10 años	6	2	4
11 a 15 años	3	2	1
16 a 20 años	9	5	4
21 a 30 años	37	18	19
31 a 40 años	41	23	18
41 a 50 años	41	35	6
51 a 60 años	47	25	22
61 a 70 años	37	22	15
71 a 80 años	23	11	12
80 años o más	17	6	11

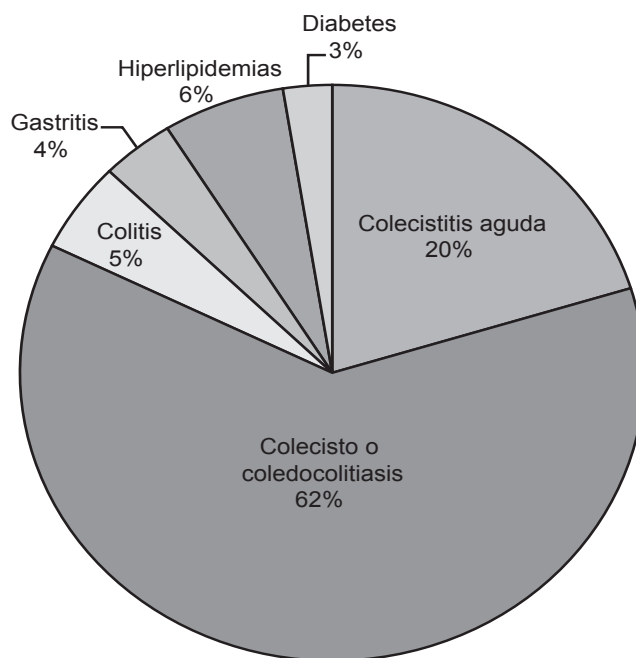
citomegalovirus y 7 pancreatitis crónicas agudizadas. Llama la atención el traumatismo abdominal en 5 pacientes pediátricos, menores de 5 años de edad, con afección a páncreas, con evolución de absceso pancreático en 2 de los pacientes y un caso de ruptura en el cuerpo; además, 14 casos de pancreatitis aguda en pediatría, una de ellas con fístula hacia estómago y 2 casos de fibrosis pancreática de carácter hereditario presente en 2 hermanos (cuadro II).

Del total de los casos con diagnóstico de pancreatitis aguda 79 presentaban alguna enfermedad agregada, principalmente colecistolitiasis y coledocolitiasis (con

Cuadro II. Afecciones diagnosticadas (número de casos)

Abscesos en páncreas	8
Adenocarcinomas	21
Ca. cabeza de páncreas	2
Ca. de conductos pancreáticos	4
Quistoadenocarcinomas	1
Fibrosis pancreática	2
Fístula pancreatoduodenal	1
Pancreatitis aguda (mujeres)	69
Pancreatitis aguda (hombres)	99
Pancreatitis biliar	30
Pancreatitis edematosa	5
Pancreatitis hemorrágica	2
Pancreatitis por citomegalovirus	1
Pancreatitis crónica	7
Quiste en páncreas	3
Traumatismo pancreático	5

49 casos) y colecistitis aguda (16); además de colitis, gastritis, hiperlipidemia y diabetes, como se resume en la figura 1.

**Figura 1.** Enfermedades agregadas a la pancreatitis aguda.

Entre los síntomas más frecuentes durante la evolución clínica se encontraron: dolor abdominal en epigastrio referido hacia el hipocondrio derecho (en ocasiones más específico, de tipo penetrante hacia la región lumbar), náuseas, vómitos y fiebre de diferentes intensidades.

En otras ocasiones se presentó dolor en mesogastrio (e incluso hacia el hipogastrio) con datos de resistencia muscular por cuadros de irritación peritoneal en algunos casos de pancreatitis complicada con perforación y absceso pancreático. Algunos de los casos complicados con absceso requirieron un manejo alternativo con drenaje percutáneo, realizado por radiología intervencionista, para mejorar el estado clínico de los pacientes y ser sometidos posteriormente a debridación quirúrgica.

A 166 pacientes se les solicitaron estudios de imagen que incluyeron ultrasonido y tomografía computada. De este grupo de pacientes en 70 se estableció el diagnóstico de enfermedad pancreática por medio ultrasonido e incluyó: algunos tumores, pancreatitis, abscesos y quistes pancreáticos. A los 166 pacientes se les realizó tomografía computada para determinar el estadio de la pancreatitis, para caracterizar la afección tumoral e incluso como método de guía para la realización de drenaje percutáneo del absceso, previo al manejo quirúrgico, en quienes presentaban una evolución

tórpida (cuadro III). De los ultrasonidos realizados a estos pacientes en 16 se identificaron lesiones con aspecto quístico, que incluyen los diagnósticos de quistes pancreáticos simples, pseudoquistes pospancreatitis y pancreatitis hemorrágica, abscesos, carcinoma quístico en la cabeza del páncreas, adenocarcinoma y quisto-adenocarcinoma.

En 30 pacientes con afección tumoral se identificaron lesiones sólidas con diagnósticos que incluyen al adenocarcinoma, al carcinoma de la cabeza del páncreas y, en el cuerpo, carcinoma de los conductos y abscesos en formación (cuadro IV).

A los pacientes con diagnóstico clínico de pancreatitis aguda se les efectuaron estudios de tomografía computada dinámica para determinar el grado de magnitud de la afección y sus estadios según la clasificación de Baltasar. De 167 pacientes 75 tuvieron grado 0-I (A y B) con cambios inflamatorios mínimos (imágenes 1a y 1b), 35 pacientes tuvieron grado II (C) y disminución de la densidad pancreática (imágenes 2a y 2b). En 25 pa-

cientes se detectó pancreatitis grado III (D) con alguna colección intra y extrapancreática con tamaños entre 10 y 25 mm; entre éstas 8 pacientes presentaron imágenes de pseudoquiste (imágenes 3a y 3b). En 32 pacientes se diagnosticó pancreatitis grado IV (E) con grandes colecciones intrapancreáticas, en la cavidad abdominal y hacia la corredera izquierda principalmente; en 10 de estos pacientes se presentaron, además, colecciones extendiéndose hacia las correderas parietocólicas derecha e izquierda con presencia de absceso; se efectuó drenaje con colocación de catéter percutáneo guiado por tomografía computada (imágenes 4a y 4b).

La estancia hospitalaria de los pacientes con categoría I a II fue, en promedio, 4 días; mientras que los de grado III a IV varió de 7 hasta 21 días (10 a 15 días con manejo de catéter de drenaje percutáneo).

Discusión

Pancreatitis aguda y sus complicaciones

La pancreatitis es un proceso patofisiológico complejo, resulta en la inflamación del páncreas y de los tejidos peripancreáticos de severidad variable. Puede presentarse con alteraciones morfológicas y funcionales, edema e involución con regreso a la normalidad de 3 a 5 días con tratamiento médico. En algunos casos se presenta como pancreatitis hemorrágica, necrosante, aguda, con exudado y destrucción del tejido con complicaciones como pseudoquistes, colecciones y abscesos.¹⁻⁴

El diagnóstico por ultrasonido suele verse limitado por la presencia de gas intestinal pero la glándula puede mostrar crecimiento focal o difuso, anormalidad en sus contornos, disminución en la ecogenicidad y quistes o colecciones. Dichas colecciones y pseudoquistes son generalmente anecoicos, con mínimos ecos internos y transmisión del sonido a través de ellos, lo que facilita el diagnóstico de las lesiones quísticas.^{1,4-6}

Los pseudoquistes pueden contener material hemático, tejido necrótico o detritus y pueden verse con ecogenicidad en su interior. El absceso pancreático puede identificarse por su pared gruesa, con alteraciones en la ecogenicidad y brillantez debida al aire en su interior (imágenes 5a y 5b). El ultrasonido tiene la ventaja de poder determinar la presencia de litiasis vesicular o coledocolitiasis, que pueden ser la causa obstructiva y producir pancreatitis.⁵⁻⁷

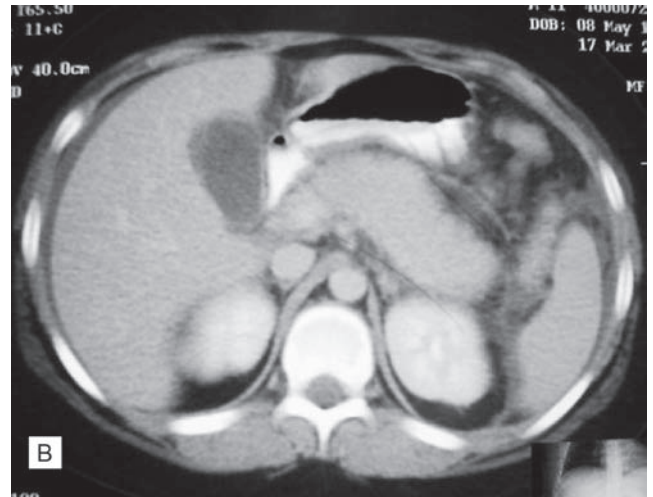
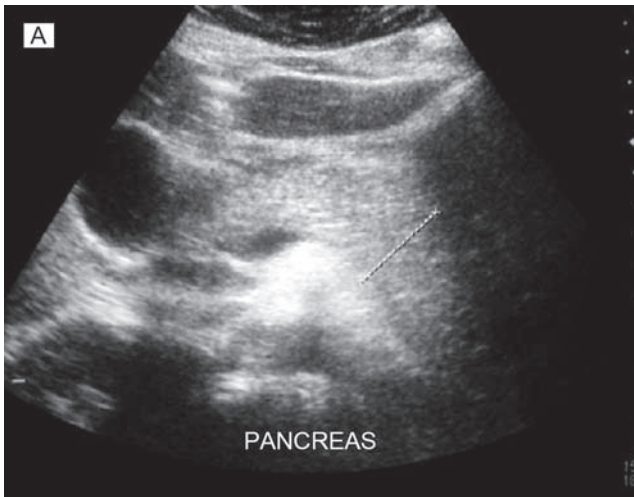
La tomografía computada permite evaluar la presencia y el grado de la pancreatitis y del proceso inflamatorio peripancreático. Determina la extensión de las colecciones y detecta el grado y porcentaje de tejido necrótico pancreático, a correlacionar con el grado de morbilidad y mortalidad según existan colecciones intra o extrapancreáticas; así como el porcentaje de necrosis determinándose como mínima o menor de 1/3, moderada menor de 1/2 o severa, si implica a más de 1/2 del tejido pancreático (imágenes 3a y 3b).^{1,7,8}

Cuadro III. Número de diagnósticos por tomografía y ultrasonido

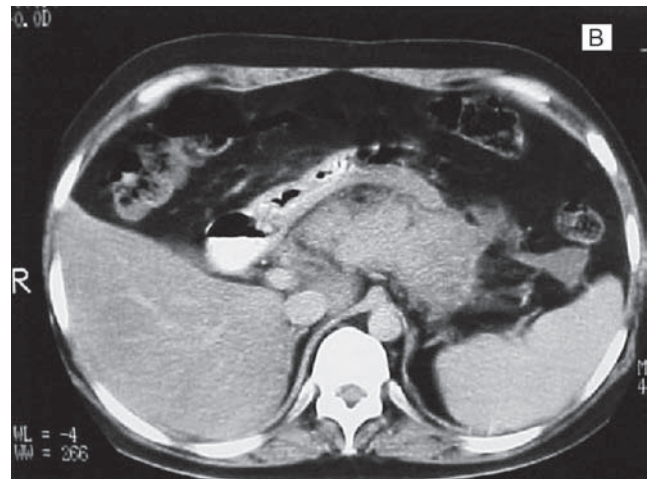
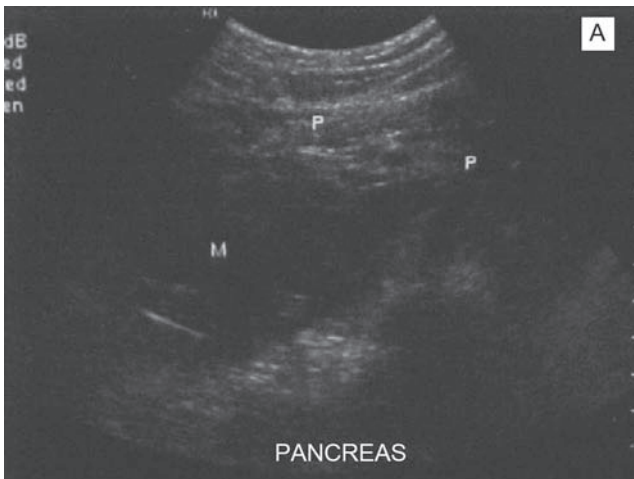Afección	Tomografía	Ultrasonido
Quiste pancreático	3	3
Abscesos pancreáticos	8	2
Adenocarcinomas	21	5
Carcinoma en cabeza del páncreas	2	2
Adenocarcinomas de conductos	4	4
Quisto-adenocarcinoma	1	1
Pancreatitis aguda	104	34
Pancreatitis biliar	13	13
Pancreatitis edematosa	5	5
Pancreatitis hemorrágica	2	-
Traumatismo pancreático	3	1

Cuadro IV. Aspecto de las lesiones al ultrasonido

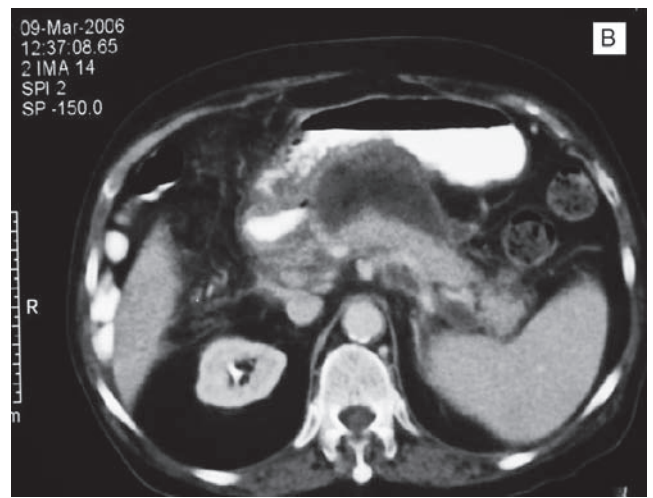
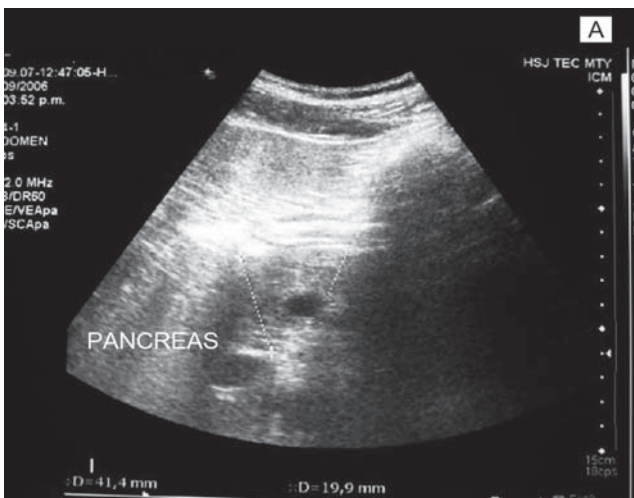
Afección	Quístico	Sólido
Abscesos pospancreatitis	3	5
Quistes pancreáticos	3	0
Pancreatitis hemorrágica	1	1
Carcinoma en el cuerpo del páncreas	0	5
Carcinoma de los conductos	0	4
Quisto-adenocarcinoma	1	0
Carcinoma en la cabeza del páncreas	0	2
Adenocarcinoma	8	13



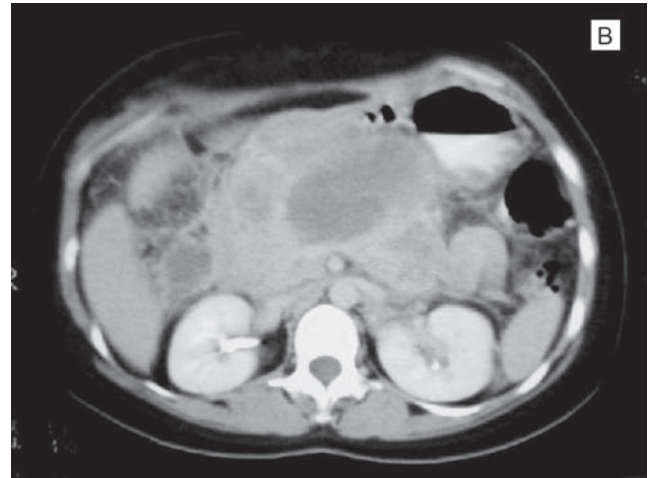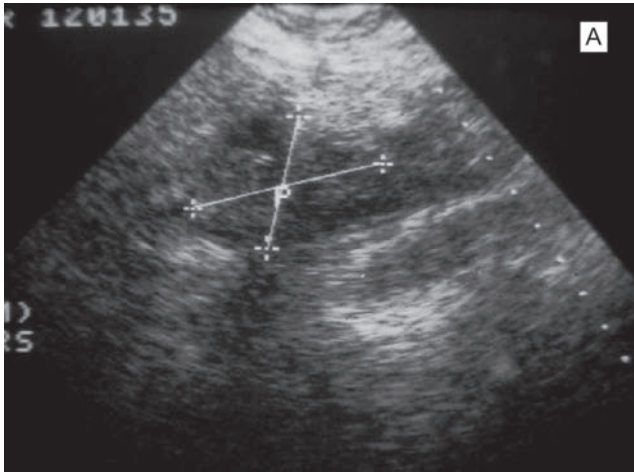
Imágenes 1a y 1b. Estudios de ultrasonido y tomografía donde se identifican los cambios inflamatorios con aumento de volumen en la cola del páncreas. Pancreatitis grado II o tipo C.



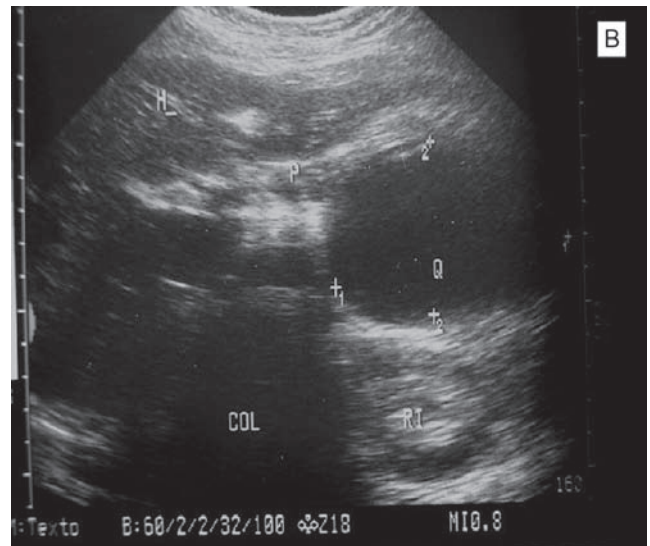
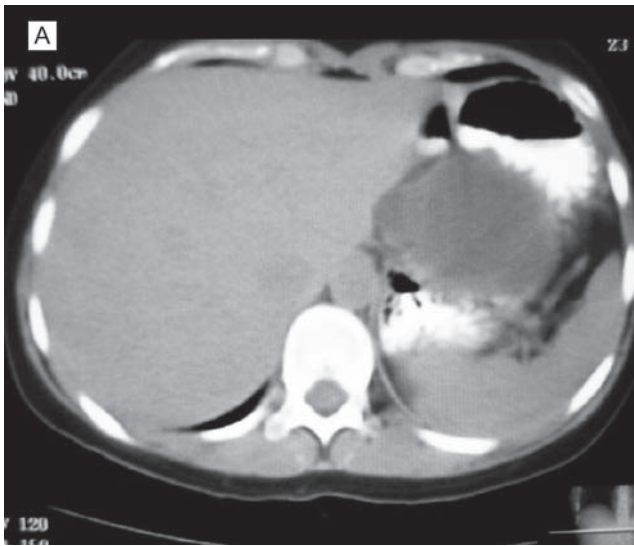
Imágenes 2a y 2b. Ultrasonido y tomografía donde se observan cambios inflamatorios del páncreas con pequeñas colecciones en su interior. Pancreatitis grado III o tipo D.



Imágenes 3a y 3b. Ultrasonido y tomografía computada donde se observan colecciones peripancreáticas y en la zona retrogástrica, principalmente. Pancreatitis grado IV o tipo E.



Imágenes 4a y 4b. Ultrasonido y tomografía que muestran las complicaciones de la pancreatitis con formación de colecciones y absceso.



Imágenes 5a y 5b. Pseudoquistes del páncreas como consecuencia de una pancreatitis con secreción no purulenta.

Neoplasias del páncreas

Aunque el páncreas es el sitio de instalación de varios tipos de neoplasia el adenocarcinoma es el más frecuente y, de este tipo, preferentemente el llamado adenocarcinoma ductal. Se presentan, entre otros tipos de cáncer, los denominados quistoadenocarcinomas y los tumores endocrinos.^{10,11}

La neoplasia epitelial pancreática se divide en dos grandes grupos: exocrino y endocrino. El adenocarcinoma ductal es de tipo exocrino (no endocrino) y sus múltiples variedades se presentan en 90% de las neoplasias pancreáticas, por lo que se describen bajo el mismo rubro de carcinoma pancreático. El origen de los tumores epiteliales son tres líneas celulares: células ductales, de los acinos o de los islotes celulares de Langerhans. Las neoplasias pancreáticas no epiteliales son raras.¹⁰⁻¹⁴

Adenocarcinoma ductal

Representa de 75 a 85% de los tumores pancreáticos no endocrinos (exocrinos). Es el noveno tumor más frecuente del organismo y el quinto como causa de muerte de origen neoplásico. El pico de incidencia es la 7.^a década de la vida pero puede presentarse en personas menores de 40 años. Se relaciona con el tabaquismo, con la diabetes y, aunque no está bien establecido, también con el alcoholismo.^{1,2}

El cuadro clínico es de dolor epigástrico con irradiación a la espalda, pérdida de apetito, fatiga, náuseas, vómito, diabetes entre 25 y 50% de los casos cuando la tumoración se presenta principalmente en la cola del páncreas. Además, puede haber ictericia, hepatomegalia, vesícula palpable y ectasia biliar por crecimiento tumoral en la región de la cabeza del páncreas; también en estos casos se asocia con trastornos hematológicos y sangre oculta en heces.

En los estudios de laboratorio se observa el incremento de la fosfatasa alcalina, de las billirrubinas y de la alfa-glutamilttransferasa; moderado incremento en la aspartato aminotransferasa y en la deshidrogenasa láctica. Los marcadores tumorales incluye al antígeno carbohidrato 19-9 (CA19-9), al antígeno carinoembrionario (ACE) y al CA50, siendo el más específico el CA19-9.

El carcinoma de células ductales se presenta, en entre 60 y 70%, en la cabeza del páncreas, 10% en el cuerpo, 5% en la cola, 5% en la cabeza y el cuerpo y 10% afectando cuerpo y cola. La glándula es afectada de manera difusa en 5% de los casos. Menos de 10% logra supervivencia a un año de realizado el diagnóstico y menos de 1% sobrevive a los 5 años.¹²⁻¹⁶

Con el ultrasonido pueden identificarse zonas localizadas de inflamación pancreática como áreas focales o difusas de aumento de volumen, la mayoría se identifica como lesiones hipoeoicas. En tumores mayores de 3 cm pueden presentarse zonas en forma de parches de ecogenicidad heterogénea y, en tumores mayores de 5 cm, también pueden mostrar un patrón hiperecoico localizado; raramente son totalmente ecogénicos (imágenes 6a y 6b).^{13,17,18}

Cuando se presenta con lesiones centrales hipoeoicas éstas pueden corresponder a zonas de necrosis y a otras variantes de carcinoma pancreático, linfoma y metástasis pancreáticas. Cuando la tumoración se localiza en la cabeza del páncreas puede identificarse dilatación del conducto de Wirsung cuando está dilatado más de 3 mm. Debe sospecharse tumoración aún cuando no se identifique una zona específica de alteración en la ecogenicidad o en el tamaño de la cabeza del páncreas, también se identifica dilatación de las vías biliares que afecta al drenaje del colédoco. (imágenes 7a y 7b).^{13,18}

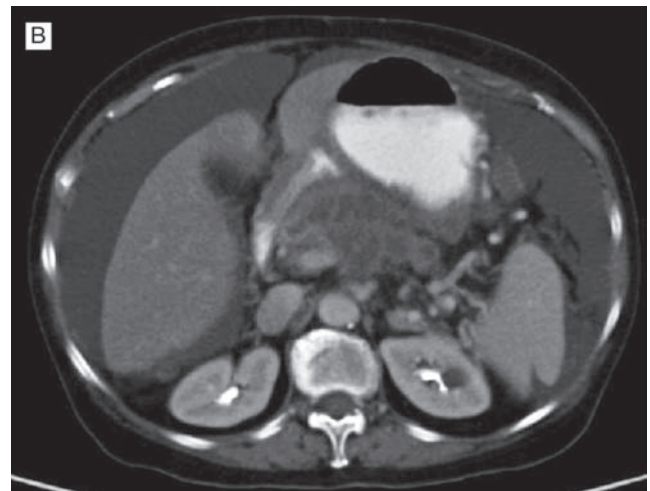
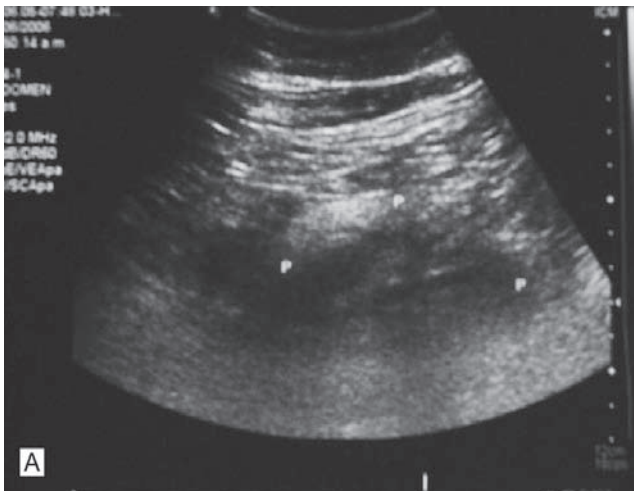
Con los recientes avances en ultrasonografía con Doppler color se puede determinar la invasión o involucramiento de las estructuras vasculares, incluso determinar el diagnóstico de resecabilidad tumoral en entre 84 y 87% (imágenes 8a, 8b, 8c y 8d).

La tomografía computada permite una mejor evaluación en lesiones tumorales pequeñas que afectan a los conductos y que pueden manifestarse sólo como dilatación de los conductos biliares y de Wirsung. Permite mejor definición del tamaño, contornos y los cambios de necrosis que pueden presentarse; además, este método permite estadificar al tumor y detectar lesiones metastásicas con estudios denominados de cuatro fases para valorar la morfología, la circulación arterial, el parénquima y la circulación venosa.^{13,15,16,19}

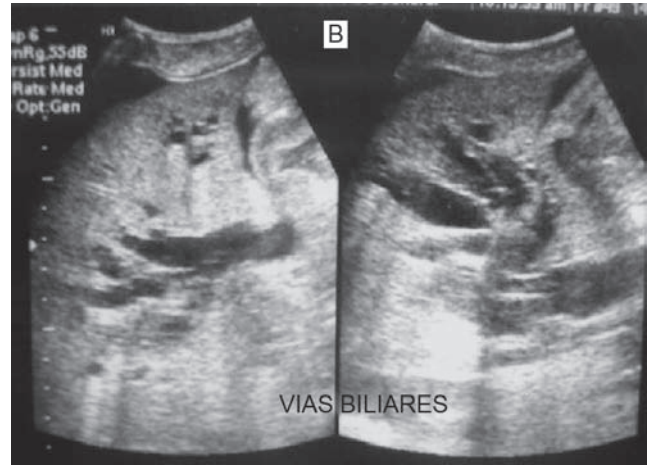
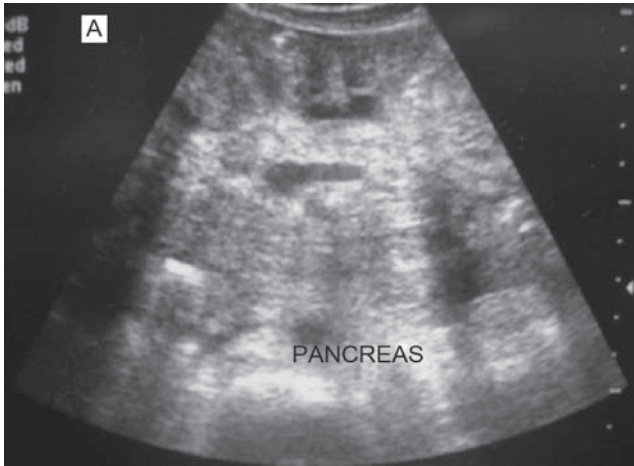
Quistoadenocarcinoma mucinoso

Se manifiesta por dilatación de los conductos pancreáticos principales por hipersecreción de mucina, tiene mayor incidencia en Japón, aunque se reportan incrementos en Europa y en Estados Unidos. Afecta predominantemente la porción cefálica del páncreas y tiene baja tendencia a la infiltración. El flujo mucinoso produce dilatación del ámpula de Vater en más de 80% de los casos produciendo ectasia del conducto de Wirsung. Forma imágenes quísticas de diversos tamaños en casos localizados con supervivencia a 5 años de 83%.¹⁰⁻¹⁴

El carcinoma hipersecretor mucinoso limitado a los conductos puede aparecer como lesión plana o de pólipo, confinada al conducto pancreático principal o sus ramas, por lo que se divide en: tumor que afecta al conducto principal, tumor que afecta a alguna rama o de tipo combinado. Al ultrasonido y la tomografía se presenta como una lesión con zonas de baja ecogenicidad (baja densidad en la tomografía) que revela el alto



Imágenes 6a y 6b. Adenocarcinoma de cuerpo y cola del páncreas con patrón ultrasonográfico hipoeoico e hipodenso en la tomografía donde, además, se identifica líquido de ascitis libre en la cavidad abdominal.



Imágenes 7a y 7b. Ultrasonido de un adenocarcinoma pancreático que afecta la cabeza del páncreas y que produce dilatación de las vías biliares, principalmente.

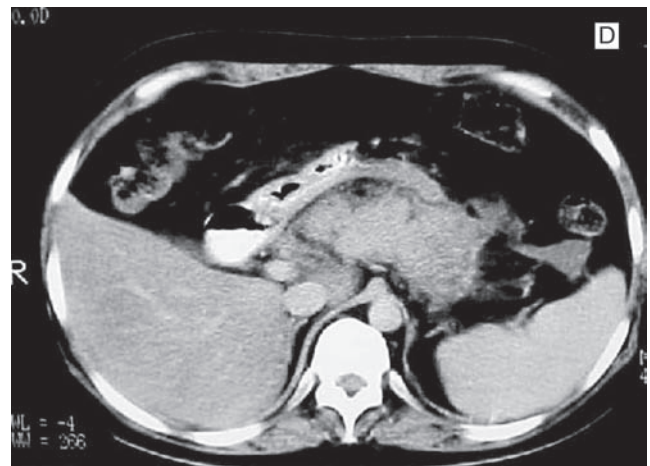
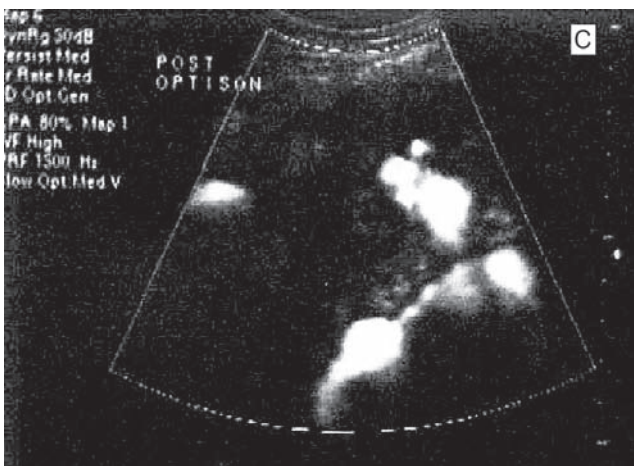
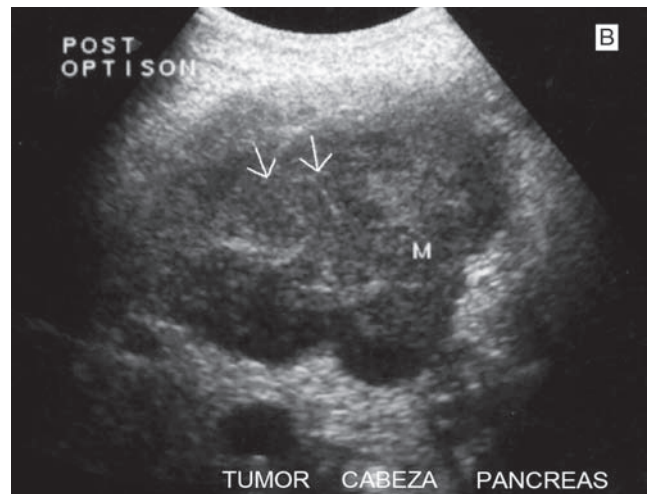
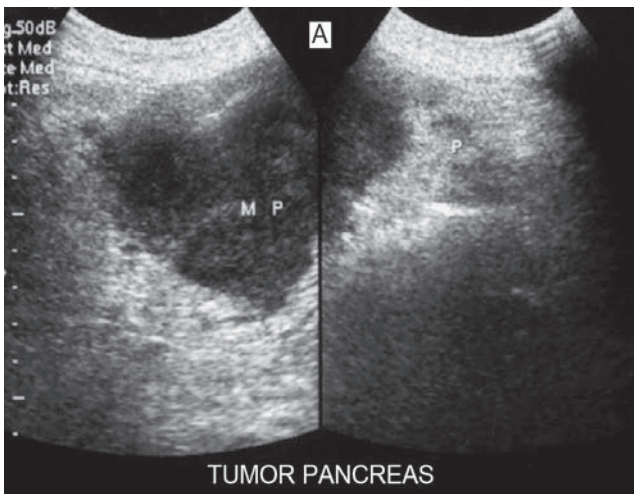


Imagen 8. (a) Lesión tumoral lobulada, hipoeoica, en el cuerpo y la cabeza del páncreas. (b) Imagen con patrón de flujo vascular en el interior de la lesión. (c) Uso de ecorrealzadores donde se observa afectación e involucramiento de los vasos mesentéricos y esplénicos. (d) Tomografía computada que muestra la imagen isodensa acorde con las imágenes de ultrasonido.

contenido de mucina. Además, por ultrasonido puede identificarse la dilatación de los conductos biliares, llenos de mucina con diferentes grados de ecogenicidad en su interior (imágenes 9a y 9b).¹⁷⁻¹⁹

Neoplasias quísticas de origen epitelial

Las neoplasias quísticas primarias del páncreas representan de 5 a 10% de los casos. Se identifican como quistes pancreáticos en series quirúrgicas. Entre ellos se cuentan al quistoadenoma seroso, al quistoadenocarcinoma seroso, al quistoadenoma mucinoso y al denominado quistoadenoma ductoectásico.

Quistoadenoma mucinoso

Su presentación es similar a la del quistoadenoma seroso; 85% se localiza en la cola o con afectación al cuerpo y la cola del páncreas. Se presenta (50%) en grupos de edad entre los 40 y los 60 años y es más frecuente en mujeres en proporción de 9:1. Tiene tamaño variable y puede ser mayor de 10 cm. Pueden tener componente uni o multilocular, tiene paredes gruesas desde 3 mm hasta 2 cm; puede presentar calcificación en 1/6 de los casos y, cuando son multiloculados, pueden tener paredes gruesas o excrescencias papilares sólidas en su interior. Su aspecto es indistinguible del quistoadenocarcinoma mucinoso por lo que la resección del tumor debe ser completa y regional, siendo curativa en la mayoría de los casos; aún cuando exista componente de malignidad la supervivencia es mayor que la de los adenocarcinomas ductales.^{13,14,18,20}

Por ultrasonido se puede identificar como lesión redonda u ovoide, de paredes lisas con contenido hipoeoico y con tendencia al líquido. Pueden identificarse el engrosamiento de los septos o tabiques y lesiones papilares sólidas en su interior. El Doppler color muestra vascularidad neoformativa en dichas

lesiones papilares y puede identificarse calcificación en su pared.^{21,22} Por medio de tomografía computada se definen mejor sus contornos en presencia de calcificación, incluso pequeños septos, lineales o curvos, pueden identificarse mejor con la administración de contraste endovenoso (imágenes 10a, 10b y 10c).^{13,22,23}

Otros tumores quísticos

Pueden presentarse como las lesiones denominadas quistoadenomas o quistoadenocarcinoma mucinoso ductoectásico, que corresponde a una variante de los tumores quísticos mucinosos. Más frecuentes en mujeres y de localización en el gancho del páncreas.

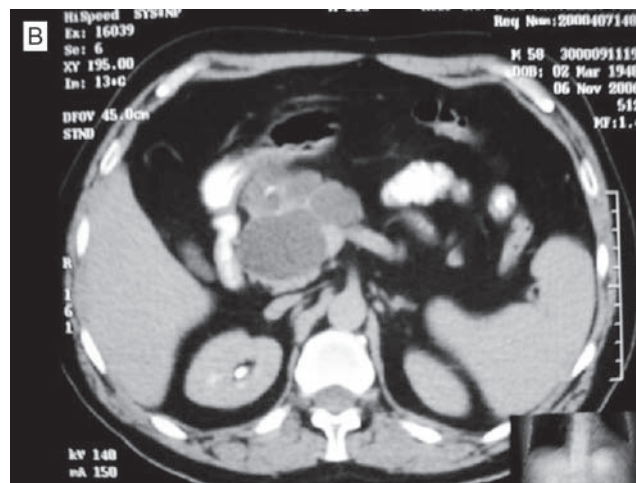
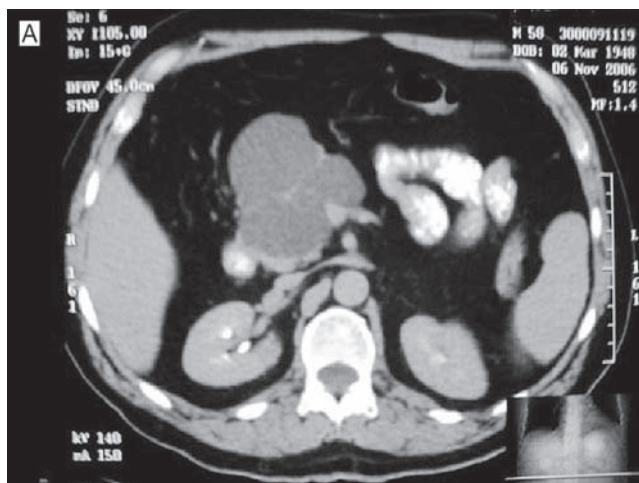
Otras variedades de tumor incluyen:

- Carcinoma de acino pancreático (tumor exocrino de los acinos pancreáticos).
- Pancreatoblastoma (carcinoma pancreático infantil, tumor exocrino de origen indeterminado).
- Neoplasia epitelial sólida quística.
- Tumores de células gigantes tipo osteoclastico.
- Carcinomas mixtos.
- Insulinoma (tumor endocrino del páncreas).
- Tumores de tejido conectivo.
- Linfomas.
- Metástasis a páncreas.^{13,15,19}

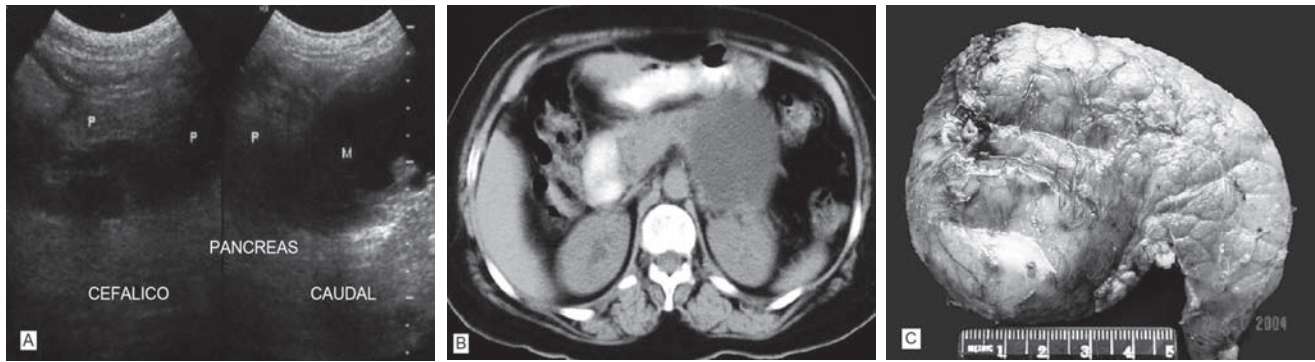
Comentarios y conclusiones

El ultrasonido es el método de diagnóstico inicial para descartar afecciones del abdomen superior con localización a epigastrio e hipocondrio derecho; permite evaluar la vesícula y las vías biliares como causantes de dolor e identificar la enfermedad que produce la dilatación de las vías biliares y la ictericia.

Identificar los cambios en la morfología y la ecogenicidad del páncreas puede permitir determinar un



Imágenes 9a y 9b. Tomografía donde se observa imagen hipodensa, lobulada, localizada en la cabeza del páncreas, con material mucinoso y con septos en su interior que se refuerzan con el material de contraste.



Imágenes 10 (a, b) Lesión de aspecto quístico con mínimos ecos en su interior. **(c)** Imagen macroscópica de la lesión: quistoadenoma mucinoso.

proceso inflamatorio focal o generalizado de la glándula, la presencia de colecciones que sugieren evolución de la afección con formación de absceso; así como servir de guía para el drenaje percutáneo de estas colecciones abscedadas.

Además, el análisis imagenológico permite identificar otras enfermedades, incluyendo lesiones quísticas simples, tumores quísticos con componentes vegetantes o sólidos en su interior y neoplasias que afecten

a los conductos, al tejido pancreático y a los órganos circundantes; se puede valorar la invasión o afección vascular mediante ultrasonido Doppler. La tomografía computada es imprescindible para caracterizar la lesión pancreática, la posible invasión por contigüidad a otros órganos y para estadificar una lesión tumoral. La biopsia percutánea permite determinar la estirpe histopatológica del tumor para, en conjunto, determinar la resecabilidad o no de un tumor mediante cirugía.

Referencias

1. Cosgrove DO. El páncreas. En: Meire H. Tratado de Ecografía Clínica. Ecografía general y abdominal. Harcourt: Churchill Livingstone 2002;1:349-378.
2. Snodgrass PJ. Diseases of the pancreas. En Wintrobe MM, et al (eds): Harrison's Principles of Internal Medicine, 7th ed. New York: McGraw-Hill, 1974 pp: 1568-1579.
3. Trapnell J. The natural history and management of acute pan-creatitis. Clin Gastroenterol 1972;1:147-166.
4. Kim YH, Saini S, Sahami D, et al. Imaging Diagnosis of Cystic Pancreatic lesions: Pseudocyst versus Nonpseudocyst. Radiographics 2005;25:671-685.
5. Lees WR. Pancreatic Ultrasonography. Clin Gastroenterol 1984;13:763-789.
6. Lee JKT, Stanley RJ, Melson GL, Sagel SS. Pancreatic Imaging by ultrasound and computed tomography: a general review. Radiol Clin North Am 1979;16:105-117.
7. Balthazar EJ, Robinson DL, Megibow AJ, et al. Acute pancreatitis: Value of CT in establishing prognosis. Radiology 1990;174:331-336.
8. Friedman AC, Krudy AG Jr, Shawker TS, et al. Pancreatic neoplasms. In Friedman AC (ed): Radiology of the Liver, Biliary Tract, Pancreas, and Spleen, Baltimore: Williams & Wilkins 1987 pp: 749-886.
9. Donovan PJ, Sander RC, Siegelman SS. Collections of fluid after pancreatitis: evaluation by computed tomography and ultrasonography. Radiol Clin North Am 1982; 26: 653-665.
10. Böttger TC, Boddin J, Düber C, et al. Diagnosing and staging of pancreatic carcinoma. What is necessary? Oncology 1998;55:122-128.
11. Karlson BM, Ekblom A, Lindgren PG, Kallskog V, Rastad J. Abdominal US for Diagnosis of Pancreatic Tumor: Prospective Cohort Analysis. Radiology 1999;213:107-111.
12. Klöppel G, Mailler B. Classification and staging of pancreatic tumors. Radiol Clin North Am 1989;27:105-119.
13. Muller MF, Meyenberger C, Bertschinger Ph, Schaer R, Marincek B. Pancreatic Tumors: Evaluation with Endoscopy, US, CT, and MR Imaging Radiol 1994;190:745-751.
14. Buetow PC, Rao P, Thompson LDR. Mucinous Cystic Neoplasms of the Pancreas: Radiologic-Pathologic Correlation. Radiographics 1998;18:433-449.
15. Klöppel G, Solcia E, Longnecker D, et al. World Health Organization Histologic Typing of Tumors of the Exocrine Pancreas, 2nd ed. Berlin: Springer Verlag, 1996; pp: 11-69.
16. Hortom KM, Hruban RH, Yeo Ch, Fishman EK. Multi-Detector Row CT of Pancreatic Islet Cell Tumors. Radiographics 2006;26:453-464.
17. Campbell JP, Wilson SR. Pancreatic Neoplasm: how useful is evaluation with ultrasonography. Radiology 1988;167:341-344.
18. Brambs HJ, Claussen CD. Pancreatic and ampullary carcinoma: Ultrasound, computed tomography, magnetic resonance imaging and angiography. Endoscopy 1993;25:58-63.
19. Atomi Y, Kitamura T, Tomita S. Ultrasonographic evaluation of pancreatic cancers: Size, contour, echo texture, and configuration Radiat Med 1991;9:174-178.
20. Torresan F, Casadei R, Solmi L, Marrano D. The role of ultrasound in the differential diagnosis of serous and mucinous cystic tumors of the pancreas. Eur J Gastroenterol Hepatol 1997;9:169-172.
21. Friedman AC, Lichtenstein JE, Dachman AH. Cystic neoplasms of the pancreas: Radiologic-pathological correlation. Radiology 1983;149:45.
22. Buetow PC, Rao P, Thompson LD. From the archives of the AFIP. Mucinous cystic neoplasms of the pancreas; radiologic-pathologic correlation. Radiographics 1998;18:433-449.
23. Tomiyama T, Veno T, Tano S, Wada S, Kimura K. Assessment of arterial invasion in pancreatic cancer using color Doppler ultrasonography. Am J Gastroenterol 1996;91:1410-1416.