

Dra. Irlanda Pacheco,¹
 Dr. Luis Alfonso Rodríguez Palomares,²
 Dra. Alejandra Ocejó²

Biopsias de lesiones pélvicas de origen ginecológico guiadas por ultrasonido transrectal

RESUMEN

Objetivo. Dar a conocer la experiencia de biopsias pélvicas de origen ginecológico guiadas por ultrasonido transrectal realizadas en el Instituto Nacional de Cancerología (INCan) y conocer la utilidad que tiene este procedimiento en la toma de decisiones terapéuticas.

Material y métodos. Se incluyen 10 pacientes referidos al servicio de ultrasonido del INCan para realizar biopsia transrectal de lesiones de ori-

gen ginecológico en los meses de septiembre a noviembre de 2010. Se realizaron estadísticas de datos como la edad, el diagnóstico de envío, la etapa clínica, el tratamiento previo, los hallazgos mediante ultrasonido transrectal, los resultados de la biopsia y el manejo subsecuente. Se hace una revisión de la técnica del procedimiento.

Resultados. De los 10 pacientes incluidos 9 tuvieron modificación en su tratamiento posterior al resultado histopatológico. Ninguno presentó

complicaciones y en todos los casos el material obtenido fue suficiente para el diagnóstico.

Conclusiones: La biopsia guiada por USTR en masas pélvicas es útil, segura y amerita consideración en la evaluación de la posible recurrencia pélvica maligna y para la verificación histológica de un primario avanzado.

Palabras clave: biopsia, ultrasonido transrectal, cérvix, parametrio.

Continúa en la pág. 28

¹ De los Departamentos de Ultrasonido y Radiología Oncológica del Instituto Nacional de Cancerología. Av. San Fernando No. 22 Col. Sección XVI, 14080, Tlalpan, México D.F.
 Copias (copies): Dra. Irlanda Pacheco E-mail: larpdst@hotmail.com

Introducción

El diagnóstico por imagen cada vez adquiere mayor sensibilidad y especificidad para distinguir lesiones pequeñas y diferenciar lesiones malignas de fibrosis. Sin embargo ninguna técnica por imagen está libre de falsos positivos o falsos negativos. Se requiere un diagnóstico citológico o histológico para empezar un tratamiento que tiene riesgos de morbilidad.¹

Las principales indicaciones para biopsia guiada por ultrasonido de tumoraciones pélvicas son: tumor pélvico inoperable y verificación histológica de enfermedad recurrente.²

La biopsia por aspiración con aguja fina (BAAF) y la biopsia de corte (TRUCUT) tienen una sensibilidad alta para detectar la presencia de malignidad.¹ Las muestras se reportan adecuadas en 70 a 92% con BAAF y 93 a 100% con TRUCUT; rangos diagnósticos de 54-67% y 82-100%, respectivamente.²

Las biopsias de procesos pélvicos tradicionalmente se realizaban percutáneamente por aproximación transabdominal anterior, lateral o posterior;¹ esto era difícil por los órganos adyacentes, la necesidad de agujas más largas, los riesgos de infección y las molestias para el paciente.³

Trabajos recientes han demostrado las ventajas del ultrasonido transrectal (USTR) por sobre el ultrasonido endovaginal (USTV) para la realización de biopsias guiadas.¹

Utilizando un transductor endocavitario con aguja guiada las lesiones cervicales, de cúpula vaginal, parametrio y anexos son fácilmente accesibles.⁴ Se ha reportado que es posible biopsiar lesiones de hasta 5 mm.¹

Hasta el 2010 solo una publicación se encontró en *Medline* sobre biopsia guiada por USTR en mujeres con historia de malignidad ginecológica.

Anatomía ultrasonográfica

Cuando el cáncer está confinado al cérvix no hay una distinción clara de separación con el tejido del estroma

ABSTRACT

Objective. To show our experience of pelvic biopsies of gynecological origin guided by transrectal ultrasound carried out in the Instituto Nacional de Cancerología (INCan) and know the usefulness this procedure in the taking of therapeutic decisions.

Material and methods. 10 patients referred to ultrasound

for transrectal biopsy of gynecological injuries in the months of September to November 2010. Statistical management of data such as age, diagnosis, clinical stage, pre-treatment, findings through transrectal ultrasound, biopsy, and subsequent management as well as a review of the procedure.

Results. Of the 10 patients including 9 were amended in subsequent treatment according to the histopathology result. None present complications and

in all cases the material obtained was sufficient for diagnosis.

Conclusions. The biopsy guided by transrectal ultrasound in pelvic masses is useful, secure and can be considered in assessing the possible recurrence of pelvic cancer and for verification of primary advanced cancer.

Key words: biopsy, transrectal ultrasound, cervix, parametria.

cervical normal. El tumor se va a observar hipo o isoecogénico con bordes mal definidos (ver figuras 1 y 7-C).

Cuando está afectado el canal endocervical la línea hiperecogénica está alterada e incluso desaparece. Cuando afecta el parametrio el área hipoecoica se extiende por continuidad del cérvix al parametrio. El componente vascular normal del parametrio es remplazado por tejido parenquimatoso de iguales características que la neoplasia primaria.⁵

En esta serie de casos se describe nuestra experiencia en el Instituto Nacional de Cancerología de México con biopsias guiadas por USTR para lesiones pélvicas en pacientes con posible recurrencia de malignidad, primario desconocido y determinación de estirpe histológica que norme tratamiento.

Material y métodos

Se incluyen 10 pacientes referidos al servicio de ultrasonido del INCan para realizar biopsia transrectal de lesiones pélvicas de origen ginecológico en los meses de septiembre a noviembre de 2010. La estadística realizada se obtuvo de la organización de datos como la edad, el diagnóstico de envío, la etapa clínica, el tratamiento previo, los hallazgos por ultrasonido transrectal, los resultados de la biopsia y el manejo subsecuente (ver cuadro I).

Las edades de las pacientes variaron entre 26 y 75 años. Seis de ellas tenían un diagnóstico previo de cáncer cervicouterino (CaCu) tratado, en su mayoría, con quimioterapia y radioterapia (QT, RT); dos de ellas presentaban un tumor pélvico desconocido, uno de partes blandas en glúteo y parametrio izquierdo y el otro en cúpula vaginal y periuretral; otras dos pacientes contaban con un diagnóstico de cáncer de ovario, una de ellas ya diagnosticado como adenocarcinoma (pero en la tomografía computada presentaba lesión

dependiente del parametrio derecho del cual se solicitó biopsia para descartar un segundo primario) y la otra presentaba una lesión en el fondo del saco posterior (ver figuras 1 a 8).

Todas las pacientes contaban con estudios de imagen como tomografía y ultrasonido donde se evidenciaban tumores adyacentes al recto (ver figura 2-A).

Antes de realizar el procedimiento se administró ciprofloxacina, profilácticamente, en dosis de 500 mg vía oral (VO) 1 hora antes del procedimiento y 500 mg (también VO) 12 horas después. Como analgésico se utilizó acetaminofén: 500 mg VO 1 hora antes. Para realizar una limpieza intestinal completa previa al estudio las pacientes tomaron polietilenglicol (Nulytely®) por lo menos 4 horas antes del estudio acompañado de una dieta blanda. A todas las pacientes se les explicaron los beneficios y riesgos del procedimiento; se obtuvo su consentimiento informado. Previo al procedimiento se realizó un examen rectal digital y en secuencia un USTR.

La exploración ultrasonográfica se realizó utilizando un equipo Aloka® Prosound α 7 (Tokio, Japón) con transductor endocavitario de 3-7.5 MHz. Se utilizaron agujas de corte de 18 G con 20 cm de largo (Angiotech®) con disparador semiautomático (MD TECH®). Para BAAF o infiltración de anestesia se utilizó una aguja chiba de 19 G de 20 cm de largo.

Se aplica anestesia local (5 – 10 cc) con xilocaina simple al 2% o, en algunos casos, se puede utilizar sedación con midazolam y fentanil, en este estudio no fue necesaria en ninguno de los casos.

La paciente se coloca en posición fetal hacia su lado izquierdo. El transductor se cubre con un preservativo antes de ensamblar la guía metálica para biopsia; éste se fija con 2 ligas estériles y se coloca otro preservativo por arriba de todo. Por último se desliza la aguja de

Cuadro I. Estadísticas

Pac.	Edad	DX previo	Estadio	TX previo	Hallazgos USTR	Resultado de biopsia	Manejo subsecuente
1	26	CaCu	IB2	QT/RT	Nódulo cervical de 18 x 20 mm.	Ca. epidermoide invasor moderadamente diferenciado.	QX
2	48	CaCu	IIB	QT/RT y BXTx	Masa del parametrio izquierdo de 35 x 23 mm.	Queratina con reacción granulomatosa tipo cuerpo extraño.	Vigilancia.
3	69	Tumor pélvico desconocido.	-	Ninguno	Masa del parametrio izquierdo de 53 x 43 mm.	Ca. epidermoide moderadamente diferenciado.	Cuidados Paliativos.
4	63	CaCu	IIIB	QT/RT	Lesión del parametrio derecho de 28 x 17 mm.	Tejido fibroconectivo con focos microscópicos de Ca. Poco diferenciado.	QX
5	50	Ca. ovario	III C	QT	Masa del parametrio derecho de 60 x 60 mm.	Adenocarcinoma poco diferenciado de ovario.	QX
6	42	CaCu	No clasificado.	QT	Engrosamiento de la pared cervical.	Adenocarcinoma poco diferenciado.	QT
7	56	Tumor pélvico desconocido.	-	Ninguno	Lesión de cúpula vaginal.	Adenocarcinoma bien diferenciado de tipo intestinal.	QX
8	48	CaCu	IIB	QT/RT y BXTx	Lesión del parametrio derecho.	Carcinoma adenoescamoso invasor.	QT
9	44	CaCu	IIIB	QT	Lesión de la pared posterior del cérvix.	Tejido fibroso sin alteraciones.	Alta
10	75	Ca. ovario	IV	Ninguno	Lesión en fondo del saco posterior.	Carcinoma papilar seroso.	QT

EC: etapa clínica, Qx: cirugía, QT: quimioterapia, RT: radioterapia, Ca.: carcinoma, BxTx: braquiterapia, CaCu: cáncer cervicouterino, Tumor desc.: Tumor desconocido. Fuente: Incanet 2010.

corte a través de la guía para biopsia, ya estando el transductor en la cavidad.

Con la línea de punción en el monitor del ultrasonido se apunta a la lesión y se introduce la aguja siguiendo la línea punteada (ver figuras 3, 5-C, 7-C y 8-C). Por último se realiza la biopsia guiada para obtener 4 o 6 cortes de tejido. El procedimiento dura entre 10 y 20 minutos.

El Doppler color se utiliza para guiar la aguja de la biopsia a partes de tumor viables y así evitar las muestras inadecuadas y, en las lesiones altamente vascularizadas, permite elegir una zona segura para punción para reducir el riesgo de hemorragia (ver figuras 1-A,B; 5-B).

Si la paciente no está hospitalizada se deberá de mantener en vigilancia al menos 30 minutos posteriores al procedimiento.

Discusión

El diagnóstico de malignidad pélvica es un reto que incluye la evaluación clínica, estudios de imagen y posiblemente biopsia de lesiones sospechosas. Una de

las limitaciones de los estudios de imagen es distinguir entre fibrosis postratamiento (quirúrgico, quimioterapia o radioterapia) de la recurrencia de la enfermedad (ver figura 7).

La resonancia magnética nuclear (RMN) tiene una sensibilidad de 86% y especificidad de 94% para identificar recurrencia de CaCu en pacientes con radioterapia previa.¹ La TAC ha demostrado una baja sensibilidad y especificidad en la evaluación de los parametrios de 30 a 50%, respectivamente.⁵ (Ver figuras 2 y 7).

Fischerova y cols., en un estudio con 95 pacientes, demostraron la efectividad del USTR sobre la resonancia magnética para detectar tumores de CaCu en etapas tempranas. Se observó una sensibilidad de 93.7% para USTR y de 83.2% para RMN. En tumores pequeños (< 1 cm³) fue de 90.5% para USTR y de 81.1% para RMN; para infiltración de los parametrios la detección para USTR fue de 98.9% y para RMN de 94.7%.⁷

Por lo tanto, los falsos positivos y falsos negativos de la RMN potencialmente producen oportunidades perdidas para tratamiento y una posible cura del paciente.¹

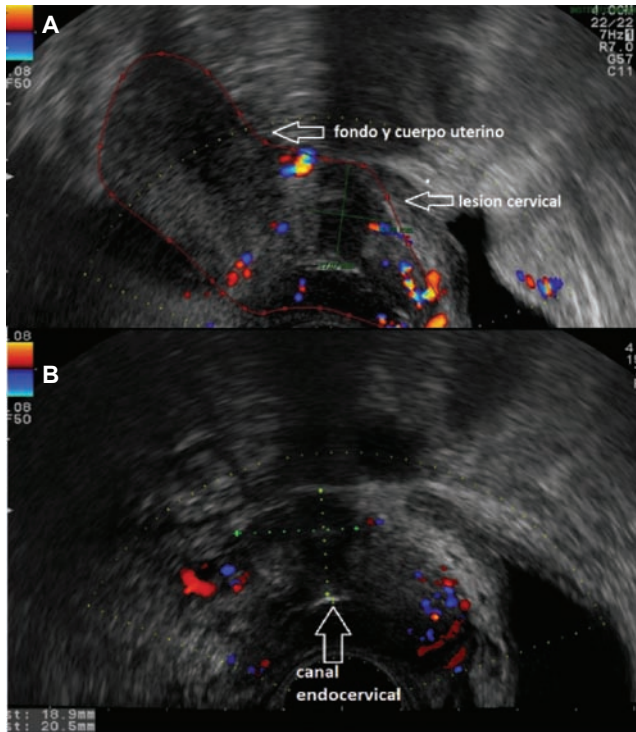


Figura 1. USTR: Imagen longitudinal del útero donde se observa lesión en la pared anterior del cérvix (A). Imagen transversal del cérvix donde se evidencia lesión cervical que, posterior a la biopsia, se reportó con carcinoma epidermoide invasor moderadamente diferenciado (B). Fuente INcan, PACS.

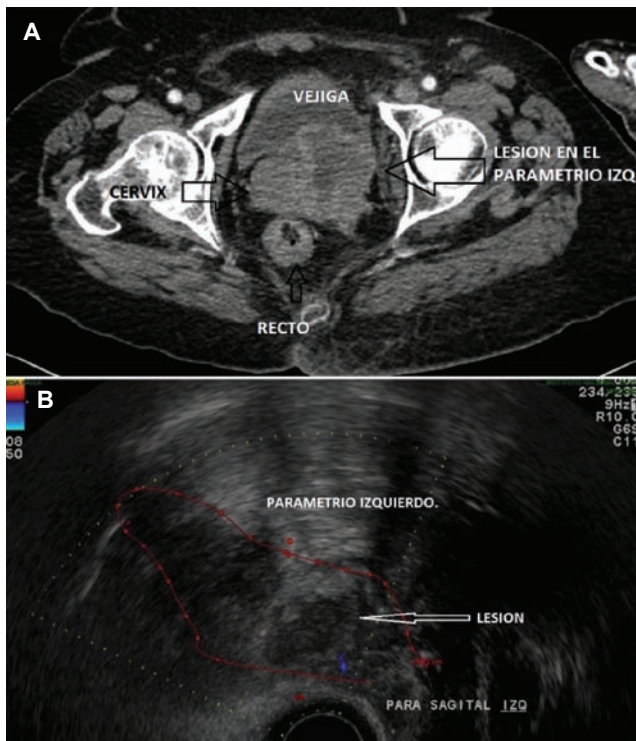


Figura 2. Tomografía computada en la cual se observa lesión dependiente del parametrio izquierdo (A); dicha lesión se biopsió guiada por USTR con resultado de carcinoma epidermoide moderadamente diferenciado (B). Fuente: Incan PACS.

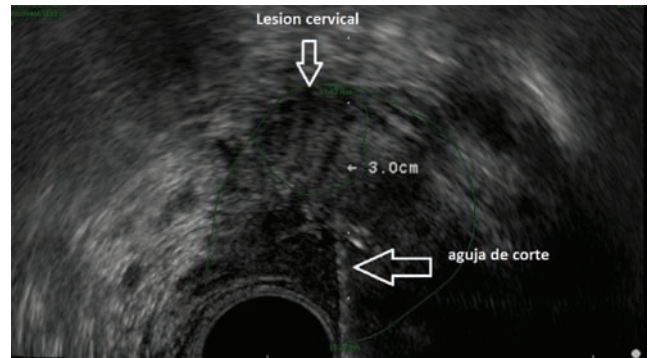


Figura 3. USTR con lesión dependiente del cérvix que se biopsió con resultado de adenocarcinoma poco diferenciado, en la imagen se observa la aguja de corte incidiendo en la lesión. Fuente: Incan PACS.

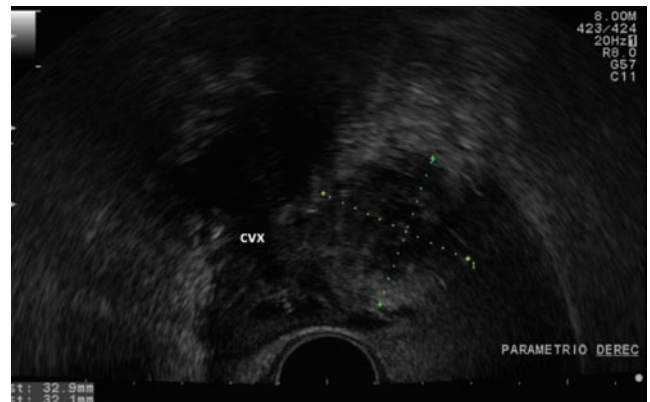


Figura 4. Paciente de 63 años con antecedentes de CaCu III B en el cual se realizó USTR con lesión dependiente del parametrio derecho que se biopsió con resultado de tejido fibroconectivo con focos microscópicos de carcinoma poco diferenciado. Fuente: Incan PACS.

La BAAF solo provee tejido para el diagnóstico citológico y sólo determina la presencia, pero no las características de la malignidad. La biopsia de corte provee suficiente tejido para el diagnóstico histológico y para la determinación de otras características tumorales tales como el sitio de origen, el subtipo y el grado.

Los casos en los cuales se prefiere el TRUS sobre el ultrasonido transvaginal (USTV) son pacientes vírgenes, con acortamiento vaginal posquirúrgico o posmenopáusico, pacientes con estenosis del canal vaginal posradioterapia, útero en retroversión; otras ventajas son que requiere mínima anestesia o no necesita de ella, atraviesa una corta distancia, evita estructuras anteriores (asas intestinales, vejiga y vasos ilíacos), usa una vía extraperitoneal (minimiza contaminación intraperitoneal) y es tolerada extremadamente bien por la paciente.^{1,3}

Resultados

De los 10 pacientes del estudio solo uno mantuvo el mismo manejo que antes del procedimiento; en

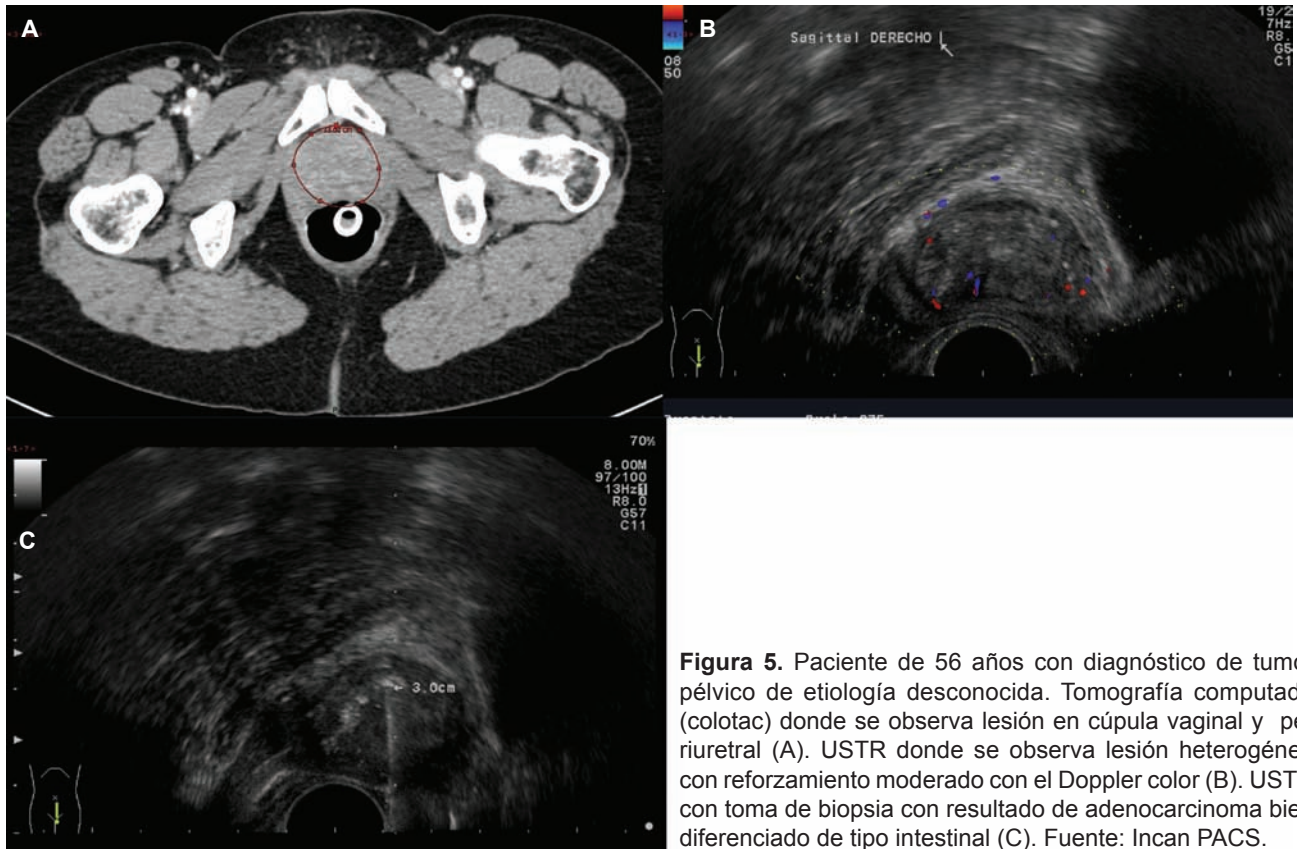


Figura 5. Paciente de 56 años con diagnóstico de tumor pélvico de etiología desconocida. Tomografía computada (colotac) donde se observa lesión en cúpula vaginal y periuretral (A). USTR donde se observa lesión heterogénea con reforzamiento moderado con el Doppler color (B). USTR con toma de biopsia con resultado de adenocarcinoma bien diferenciado de tipo intestinal (C). Fuente: Incan PACS.

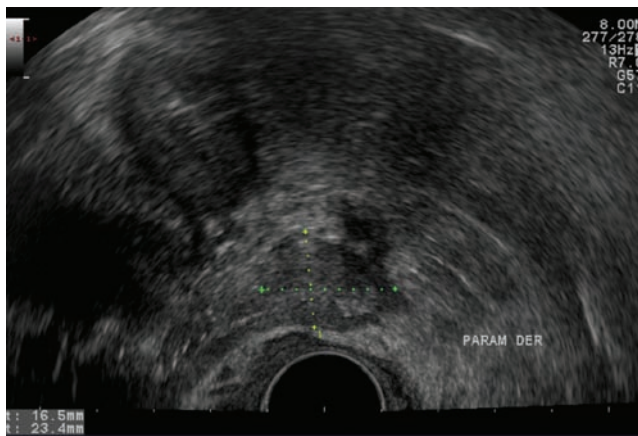


Figura 6. USTR donde se observa lesión dependiente del parametrio derecho en mujer de 48 años con antecedente de CaCu. Se realizó biopsia con resultado de carcinoma adenoescamoso invasor. Fuente: Incan PACS.

los otros 9 éste se modificó después de la biopsia. A cuatro pacientes se les ofreció tratamiento quirúrgico y dos pacientes se dieron de alta y se mantuvieron en vigilancia suspendiendo el tratamiento por la naturaleza

benigna de sus lesiones. Debido a lo avanzado de la enfermedad, una paciente fue enviada a cuidados paliativos. A una paciente que no recibía tratamiento alguno se le indicó quimioterapia y a otra se le suspendió la radioterapia para continuar con quimioterapia. Ninguna presentó complicaciones y en todas el procedimiento fue bien tolerado. Se realizaron de 2 a 6 tomas de muestra de las lesiones con un promedio de 3 muestras, solo en una paciente se tomaron 2 muestras por presentar una lesión adyacente a múltiples várices pélvicas.

Conclusión

La biopsia guiada por USTR en tumores pélvicos es muy útil, segura y amerita consideración en la evaluación de posible recurrencia pélvica maligna y verificación histológica de un primario avanzado. Es rápida, no es necesario utilizar anestesia general, tiene un costo bajo y produce molestias mínimas a la paciente. Hay muy pocas complicaciones y evita la laparoscopia o la laparotomía. El tejido obtenido es suficiente para un análisis histológico detallado (incluyendo inmunohistoquímica) en el cual se puede basar la terapia subsecuente.

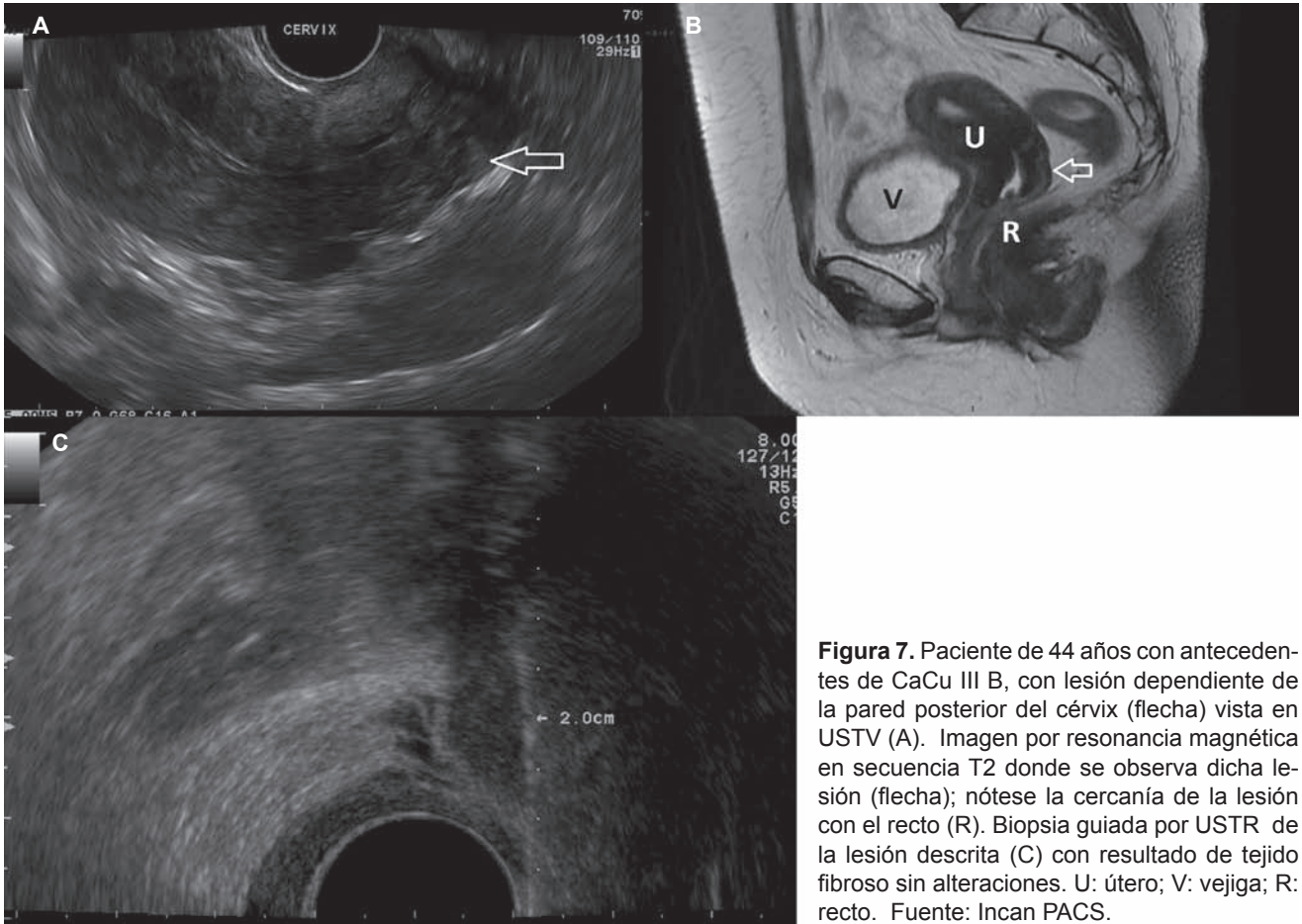


Figura 7. Paciente de 44 años con antecedentes de CaCu III B, con lesión dependiente de la pared posterior del cérvix (flecha) vista en USTV (A). Imagen por resonancia magnética en secuencia T2 donde se observa dicha lesión (flecha); nótese la cercanía de la lesión con el recto (R). Biopsia guiada por USTR de la lesión descrita (C) con resultado de tejido fibroso sin alteraciones. U: útero; V: vejiga; R: recto. Fuente: Incan PACS.

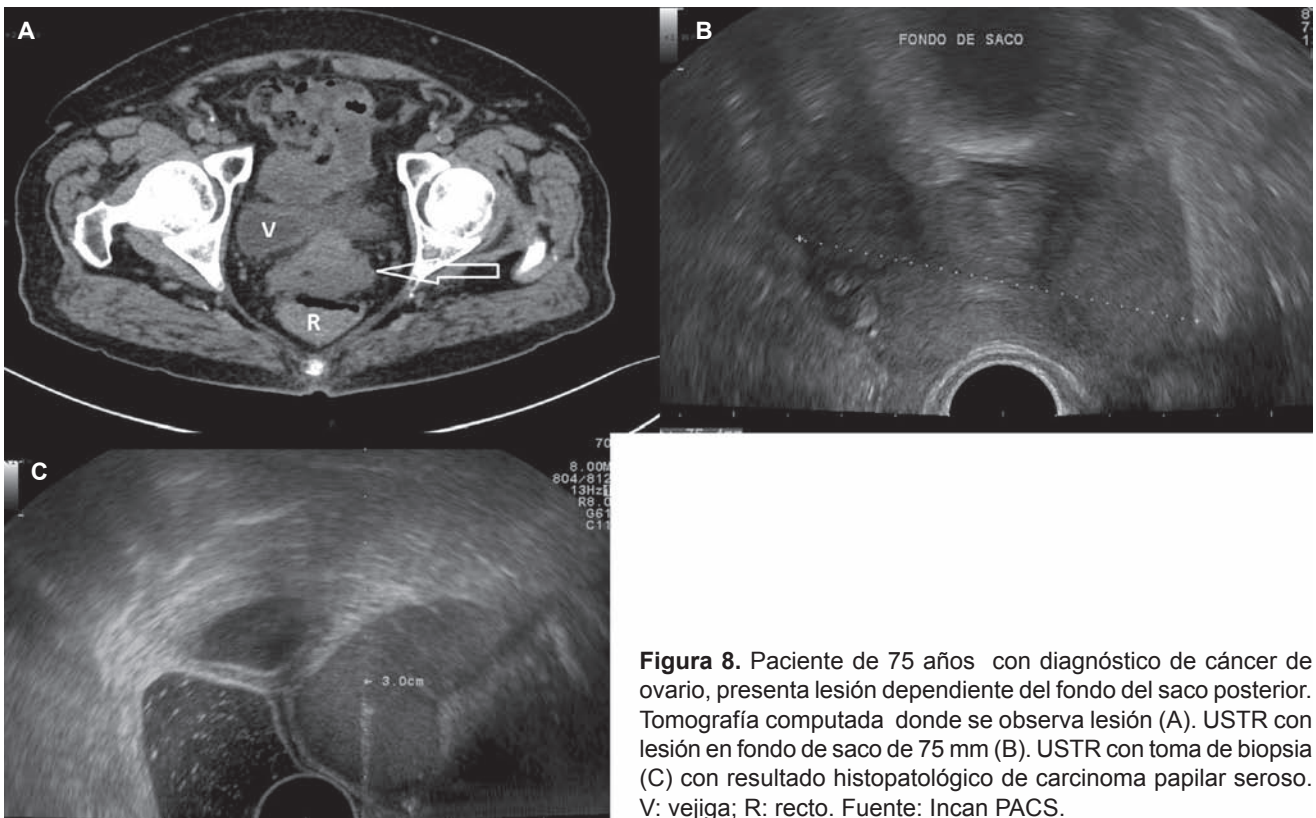


Figura 8. Paciente de 75 años con diagnóstico de cáncer de ovario, presenta lesión dependiente del fondo del saco posterior. Tomografía computada donde se observa lesión (A). USTR con lesión en fondo de saco de 75 mm (B). USTR con toma de biopsia (C) con resultado histopatológico de carcinoma papilar seroso. V: vejiga; R: recto. Fuente: Incan PACS.

Referencias

1. Giede C, Toi A, Chapman W y Cols. The use of transrectal ultrasound to biopsy pelvic mases in women. *Gynecologic Oncology* 2004;95:552-556.
2. Fischerova D, Cibula D, Dunder P y Cols. Ultrasound-guided tru-cut biopsy in the management of advanced abdominopelvic tumors. *Int J Gynecol Cancer* 2008;18:833-837.
3. Savader BL, Hamper UM, Sheth S y Cols. Pelvic mases: Aspiration biopsy with transrectal US guidance. *Radiology* 1990;176:351-353.
4. Scanlan KA, Propeck PA y Lee Ft. Invasive procedures in the female pelvis: Value of transabdominal, endovaginal, and endorectal US guidance. *RadioGraphics* 2001;21:491-506.
5. Innocenti P, Pulli F, Savino L y Cols. Staging of cervical cancer: Reliability of transrectal US. *Radiology* 1992;185:201-205.
6. Bachmann Nielsen M y Torp-Pederson. Sonographically guided transrectal or transvaginal one-step catheter placement in deep pelvic and perirectal abscesses. *AJR* 2004;183:1035-1036.
7. Fischerova D, Cibula D, Stenhova H y Cols. Transrectal ultrasound and magnetic resonance imaging in staging of early cervical cancer. *Int J Gynecol Cancer* 2008, 18, 766-772.
8. McGahan JP y Wu C. sonographically guided transvaginal or transrectal pelvic abscess drainage using the trocar method with a new drainage guide attachment. *AJR* 2008;191:1540-1544.
9. Scanlan KA, Propeck PA y Lee Ft. Invasive procedures in the female pelvis: Value of transabdominal, endovaginal, and endorectal US guidance. *RadioGraphics* 2001;21:491-506.