

Dra. Cipatly de los Milagros Carril Loeza,¹
 Dra. María de los Ángeles González Aguilar

Hallazgos de tomografía computada en pacientes con hematuria

RESUMEN

Introducción. La hematuria es uno de los síntomas más frecuentes de los pacientes con enfermedades de las vías urinarias y una razón común para solicitar imágenes del tracto urinario. La tomografía computada en fase simple y contrastada ofrece varias ventajas para obtener imágenes del tracto urinario, de las estructuras abdominales y retroperitoneales junto con la adquisición de imágenes rápidas y con la opacidad óptima del medio de contraste en las estructuras anatómicas en dos y tres dimensiones (2D y 3D); facilita, además, la adecuada evaluación del paciente con hematuria.

Objetivo. Identificar las enfermedades urológicas más frecuentes en los pacientes con hematuria por medio de la

tomografía computada, en el Hospital General de México, en el periodo de enero de 2008 a enero de 2010.

Material y métodos. Se realizó un estudio retrospectivo de 116 pacientes que fueron sometidos a estudios de tomografía computada enviados al servicio de Radiología e Imagen con el diagnóstico de hematuria; se incluyeron los pacientes con reportes de imagen con hallazgos asociados a las vías urinarias.

Resultados. De los 116 pacientes con hematuria estudiados 90 (77.5%) presentaron afección urológica; la más frecuente fue la litiasis renal 20 (17.2 %) seguida de los pacientes sin enfermedad 18 (15.2%), la neoplasia renal 17 (14.7%) y el tumor vesical 11 (9.5%). De las neoplasias renales la más frecuente correspondió al carcinoma de células renales

con 15 pacientes (88%) y de las neoplasias vesicales la más frecuente fue el tumor de células uroteliales transicionales con 10 pacientes (90%).

Conclusiones. La litiasis renal fue la causa principal de hematuria en este estudio. Los resultados concuerdan con los reportados en la literatura. Sin embargo, se observó alta frecuencia de neoplasias renales y vesicales. La tomografía computada se considera el método de diagnóstico de imagen de elección para la adecuada valoración de la patología renal litiásica y es el principal estudio de imagen para la evaluación de los pacientes con hematuria.

Palabras clave: hematuria, neoplasia, tomografía computada.

Continúa en la pág. 4

¹ Del Departamento de Tomografía Computada del Hospital General de México O.D. Dr. Balmis No. 148, Col. Doctores, México D.F.
 Copias (copies): Dra. Cipatly de los Milagros Carril Loeza E-mail: cipatly27_@hotmail.com

Introducción

La hematuria es una de las causas más frecuentes de consulta urológica de urgencia y su manejo inicial, su enfoque diagnóstico, puede ser fundamental para la posterior evolución y curación del proceso originario. La hematuria puede aparecer una sola vez o ser recurrente, puede ser indolora o ir acompañada de escozor o dolor al orinar, puede ser causada por una simple

infección o por un tumor pero, independientemente de su magnitud e intensidad, nunca debemos ignorarla; en el adulto la mayoría de las veces nos hace pensar en un proceso neoplásico. Hay que tener en cuenta que 35% de las hematurias en la población mayor de 50 años es causa de tumores y motivo de consulta de aproximadamente 30% de los tumores renales, 60% de los piélicos/ureterales y 84% de los vesicales.¹

Hematuria

Es la presencia de sangre en la orina y, específicamente, de tres o más hematíes en un sedimento urinario proveniente de cualquier sitio del tracto urinario; puede

ABSTRACT

Background. The haematuria is one of the most common symptoms in patients with diseases of the urinary tract and a common reason to solicit images of the urinary tract. The simple and contrasted CAT offers several advantages to obtain images of the urinary tract, of the abdominal and retroperitoneal structures together with the acquisition of fast images and with the opacity and optimal contrast of the anatomical structures in 2D and 3D, facilitates, in addition, the proper assessment of the patient with haematuria.

Objective. Identify, by CAT, the more frequent urological diseases in patients with haematuria in the *Hospital General de México*, in the period from January 2008 to January 2010.

Material and methods. Retrospective study of 116 patients dispatched for CAT to the service of radiology and image with the diagnosis of haematuria; it included patients with image reports with findings associated to the urinary tract.

Results. Of the 116 patients with haematuria 90 (77.5%) presents urological illness; the more frequent condition was renal lithiasis 20 (17.2%) followed by patients without any disease 18 (15.2%); renal neoplasm 17 (14.7%) and gallbladder tumor

11 (9.5%) patients. Of kidney neoplasms the more frequent corresponded to the renal cells carcinoma with 15 patients (88%) and from bladder neoplasm the more frequent was the urothelial transitional cell tumor also with 10 patients (90%).

Conclusions. Renal lithiasis was the main cause of haematuria in this study. The results are consistent with other reports. However, it was noted high frequency of neoplasms kidney and gallbladder. The CAT is considered the diagnostic method for the proper valuation of the renal pathologies and is the main study to evaluate patients with haematuria.

Key words: haematuria, neoplasm, CAT.

tratarse del único signo importante de enfermedad urológica.^{2,3,4}

La hematuria gruesa o macroscópica normalmente provoca que el paciente acuda de manera inmediata con el médico. La evaluación apropiada de la hematuria microscópica conlleva un debate considerable debido al hecho de que es un problema común (6% de los nuevos pacientes vistos por los urólogos) y en los que frecuentemente no tienen ninguna causa identificable.^{3,5}

Hay dos tipos básicos de hematuria: microscópica y macroscópica.

Hematuria macroscópica. La orina adquiere color rosado o rojizo dependiendo de la concentración: más de 100 hematíes/campo producen hematuria macroscópica. Basta 1 mL de sangre para teñir un litro de orina y puede acompañarse o no de coágulos.

Hematuria microscópica. Orina en una cantidad sólo detectable mediante microscopio. La cantidad de sangre vertida al aparato urinario es menor de 1.5 mL, razón por la cual no hay cambios en el color o aspecto de la orina y la hematuria solo se descubre con exámenes químico y del sedimento urinario.^{6,7,8}

La orina es de color rojo, especialmente cuando pasa corto tiempo entre la salida de los eritrocitos de los vasos sanguíneos y la observación por parte del

paciente. Esto puede suceder en lesiones destructoras del parénquima renal (cáncer, TBC), hemorragias de la pelvis renal, uréter, la parte anterior de la vejiga y de la uretra posterior. En estas circunstancias la sangre puede coagular en el uréter correspondiente formando moldes del mismo con aspecto vermicular (lombriz o gusano) si la hemorragia es supraureteral o intraureteral (dentro del uréter). Si es infraureteral (debajo del uréter) los moldes son aplanados e irregularmente redondeados, grumosos pero nunca vermiculares. Como los eritrocitos no circulan por la nefrona no hay formación de cilindros. En lesiones glomerulares y túbulointersticiales, en las que no hay destrucción de parénquima renal, los hematíes circulan a través de los túbulos del nefrón y ahí los hematíes son traumatizados mecánicamente y expuestos a la acidez de la orina con la transformación de la Hb en hematina, los factores de coagulación son reabsorbidos o metabolizados, muchos glóbulos rojos, o la Hb liberada por ellos pueden ser aglomerados por la proteína de Tam Horsfall (que hace de matriz) y se forman cilindros hemoglobínicos (hemáticos) y eritrocitarios. En este caso la orina es de color pardo como borra de café y no hay coágulos.

En el sedimento se verán los cilindros de hemoglobina y de hematíes. Otras veces la pérdida hemática, alta o baja, es escasa: 2-3 mL de modo que la coloración de la orina es rosada, parecida al del agua producto del lavado de carne. En todos los casos de hematuria

macroscópica la orina se presenta turbia (no es posible ver a través del recipiente que la contiene). La hematuria macroscópica puede presentarse con orinas color rojo, pardo oscuro o rosado.⁹

Pseudoheaturia

Debemos diferenciar la hematuria verdadera de las falsas hematurias en las que la orina se tiñe con sustancias coloreadas diferentes a la hemoglobina de los hematíes, o bien por hematíes que provienen de órganos vecinos al aparato urinario como el genital (especialmente el femenino) o el recto y que contaminan la orina lo cual es, por otra parte, normal. Algunas sustancias como la fenazopiridina o la antipirina (analgésicos ambos), anticonvulsivantes como la fenitoína, laxantes como la fenolftaleína o la dantrona, antibacterianos como la rifampicina y algunas sulfas (sulfisoxazol y sulfametoxazol), la vitamina B12, sedantes (fenotizinas), alimentos determinados (remolacha, zanahoria y zapallo) pueden teñir de color rojo, naranja o rosado la orina. Otras sustancias pueden teñirla de color marrón oscuro como: nitrofurantoína, las sulfas, cloroquina, metildopa, fenacetina, salicilatos, levodopa, deferoxiamina (quelante del hierro).⁹

Los pigmentos biliares en una ictericia o las porfirinas que se excretan en la orina se oscurecen al exponerse al aire y comunican un color marrón a la orina lo cual puede confundirse con hematuria. El cuadro clínico propio de estas enfermedades, junto con las reacciones químicas negativas para sangre en la orina y la falta de hematíes en el sedimento, aclaran las dudas.⁹

Etiología de la hematuria. Las enfermedades que pueden causar hematuria son múltiples: enfermedades inflamatorias no sépticas, infecciones, enfermedades autoinmunes, neoplásicas, circulatorias, hematológicas, etc. Desde un punto de vista topográfico, atendiendo el órgano urinario predominantemente involucrado en la hemorragia, podemos clasificar las causas de hematuria como: de origen renal, ureteral, vesical, ureteroprostático y extraurinario.

Las enfermedades renales pueden ser del parénquima renal, intersticio y vasos sanguíneos o de los conductos excretores del riñón (cálices y pelvis renal). Entre las enfermedades del parénquima renal tenemos glomerulopatías (en sus variedades primarias y secundarias), enfermedades sistémicas (colagenosis, vasculitis) y al carcinoma renal. Enfermedades del intersticio y de los túbulos como la pielonefritis, nefritis intersticial por analgésicos.

- Causas vasculares: infarto renal por trombosis de vena o arteria renal. La patología de los cálices y pelvis renal: litiasis, carcinoma. La tuberculosis renal afecta el intersticio y los túbulos renales por un lado, y a los cálices y pelvis, por el otro, en su evolución.

- Causas ureterales: la litiasis y los carcinomas son los más frecuentes.
- Causas vesicales: las cistitis, los cálculos, el cáncer y la tuberculosis.
- Causas ureteroprostáticas: neoplasias, cálculos, hipertrofia y carcinoma de la próstata; cuerpos extraños (trozos de sondas vesicales rotas al extraerlas).
- Causas extrarrenales de hematuria: las enfermedades hemorrágicas: púrpura trombocitopénica, hemofilia, enfermedad de Rendú Osler, medicación anticoagulante, hipoprotrombinemia no medicamentosa, enfermedad de von Willebrand.^{9,10,11}

Métodos de estudio por imagen

Comprenden a la radiología convencional, a la ecografía y a la tomografía axial computada. Todos ellos buscan signos morfológicos de lesión del aparato urinario que, en algunas circunstancias, son de por sí diagnósticos sin necesidad de otra metodología como en el caso de quistes renales o cálculos radioopacos. En otras circunstancias producen alteraciones bastante características que permiten sospechar alteraciones en la clava de los cálices renales en la pielonefritis, distorsiones de los cálices y pelvis con cavernas parenquimatosas en la TBC e imágenes lacunares por falta de relleno en los cálculos y tumores vegetantes en la vía urinaria en el urograma excretor.¹² La invasión de estructuras vecinas que se aprecia en la ecografía y en la tomografía computada en los casos de carcinomas, permite, además, estadificar el paciente para evaluar un tratamiento quirúrgico. En las nefropatías "médicas" (no susceptibles de tratamiento quirúrgico como las glomerulonefritis crónicas, la nefroangioesclerosis, nefritis intersticiales) se aprecia disminución bilateral, difusa de las dimensiones renales que permite sospechar el diagnóstico. La ecografía y la tomografía axial computada sirven como guía cuando se desea efectuar punción biopsia de una lesión renal o para evacuar una colección líquida. La urografía excretora y la ecografía son métodos más baratos pero la radiología utiliza la inyección de sustancias yodadas potencialmente tóxicas o alergénicas. La tomografía computada es más cara y también requiere el uso de contraste, con los mismos problemas que en la radiología. La pielografía retrógrada o ascendente se utiliza cuando se sospecha una obstrucción ureteropielica y el paciente tiene una azoemia superior a 1 g, en cuya circunstancias el riñón es incapaz de excretar el contraste yodado y no se puede "opacar" el aparato urinario. Es un método invasivo en el que se coloca un catéter en el uréter que puede ocasionar traumatismo y una infección renal ascendente.^{9,10,13,14}

La imagen más apropiada para los pacientes adultos que se presentan con hematuria como síntoma, según

los criterios de adecuación del Colegio Americano de Radiología, es la tomografía computada. La hematuria puede ser bien evaluada con tomografía computada en fase simple y contrastada para la caracterización de las diferentes afecciones condicionantes de hematuria ya que permite, a la vez, la valoración de las estructuras abdominales y retroperitoneales pues ofrece imágenes en cortes transversales y puede ser reordenadas para mostrar las vías urinarias en una manera similar a las pielografías de eliminación tradicionales. Del mismo modo que la resonancia magnética puede usarse para detectar anomalías del tracto urinario.^{2,13}

Material y métodos

Se realizó un estudio retrospectivo de las interpretaciones radiológicas de las tomografías computadas de 116 pacientes con diagnóstico de hematuria y referidos al servicio de Radiología e Imagen en el Hospital General de México durante el periodo comprendido entre enero de 2008 y febrero de 2010. En el grupo de estudio se incluyeron los pacientes con reportes de imagen con hallazgos asociados a las vías urinarias, a quienes se les realizó una tomografía computada en fase simple y contrastada con reconstrucciones multiplanares y 3D. Estudios realizados con equipo de tomografía multicorte (Siemens®) en modalidad de 64 cortes. Posteriormente se realizó el análisis y la interpretación de las imágenes.

Resultados

De los 116 pacientes 54 (46.6%) eran del sexo femenino y 62 (53.4%) del sexo masculino; prácticamente existió la misma proporción de hombres y mujeres.

En cuanto a la distribución por grupos de edad 3 (2.5%) se ubicaron entre 1 y 10 años; 4 (3.4 %) entre 11 y 20 años; 8 (6.8%) de 21 a 30 años; 25 (21.5%) entre 31 y 40 años; 26 (22.4%) de 41 a 50 años; 22 (18.9%) entre 51 y 60 años, 16 (13.9 %) de 61 a 70 años; 10 (8.6%) entre 71 y 80 años y 2 (1.7 %) > 80 años. La mayor incidencia por grupo de edad se presentó en los adultos de mediana edad (entre 31 y 50 años) con 51 pacientes (43.9%).

La mayoría de los pacientes presentaron múltiples hallazgos asociados con las vías urinarias. En el cuadro I y en la figura 1 se muestran los principales hallazgos diagnósticos y los porcentajes con los que se presentaron. La litiasis renal, el tumor renal, el tumor vesical y los pacientes sin lesión en vías urinarias fueron los hallazgos más frecuentes.

El hallazgo que se presentó con más frecuencia fue la litiasis renal con 20 pacientes (17.2%). Se analizó la distribución de la misma con los siguientes resultados: 9 pacientes (45%) tuvieron distribución bilateral, 7 (35%) de distribución derecha y 4 (20%) del lado izquierdo (Figura 2).

Cuadro I. Frecuencias y porcentajes de los diagnósticos.

| Diagnóstico | Frecuencia | Porcentaje |
|-------------------------------------|------------|------------|
| Litiasis renal | 20 | 17.2 |
| Normal | 18 | 15.5 |
| Tumor renal | 17 | 14.7 |
| Tumor vesical | 11 | 9.5 |
| Quiste renal Bosniak I | 8 | 6.9 |
| Pielonefritis | 6 | 5.2 |
| Hidronefrosis | 5 | 4.3 |
| Miomatosis uterina | 5 | 4.3 |
| Ectasia pielocaliceal | 3 | 2.6 |
| Doble sistema colector | 3 | 2.6 |
| Hipertrofia prostática | 3 | 2.6 |
| Litiasis ureteral | 3 | 2.6 |
| Litiasis vesical | 2 | 1.7 |
| Cistitis | 2 | 1.7 |
| Riñón en herradura | 1 | 0.9 |
| Hipertrofia de la columna de bertin | 1 | 0.9 |
| Quiste renal Bosniak IV | 1 | 0.9 |
| Quiste renal bilateral | 1 | 0.9 |
| Tumor de Wilms | 1 | 0.9 |
| Poliquistosis renal | 1 | 0.9 |
| Doble sistema colector bilateral | 1 | 0.9 |
| Adenoma suprarrenal izquierdo | 1 | 0.9 |
| Litiasis coraliforme derecha | 1 | 0.9 |
| Total | 116 | 100 |

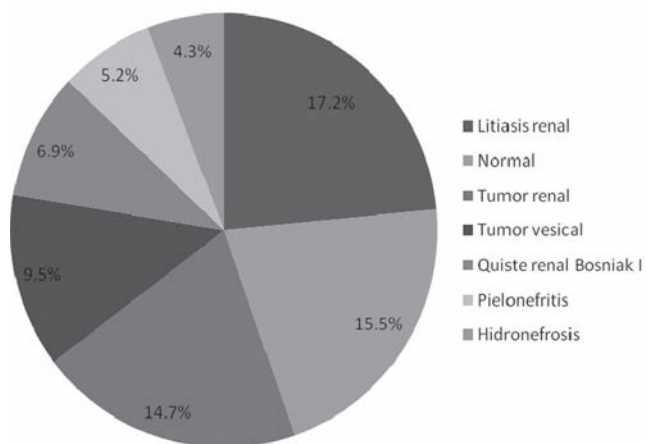


Figura 1. Frecuencia de diagnósticos.

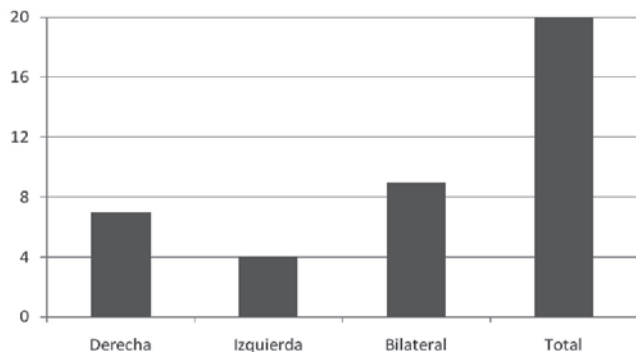


Figura 2. Distribución de las litiasis renales.

El segundo hallazgo más frecuente corresponde a los pacientes que no presentaron patología demostrable en las vías urinarias por tomografía computada: 18 pacientes (15.5%).

El tercer y cuarto hallazgos más comunes fueron las neoplasias renal y vesical, respectivamente. Se encontraron 17 pacientes (14.7%) con tumor renal y 11 pacientes (9.5%) con tumores vesicales (Figura 3).

Otros hallazgos importantes fueron los quistes renales Bosniak I en 8 pacientes (6.9%) y la pielonefritis en 6 pacientes (5.2%).

Hay otros datos interesantes en cuanto al estudio realizado: se observó que de entre las afecciones más frecuentes la mayor cantidad de casos se presentaron en el sexo masculino. (Figuras 4, 5 y 6).

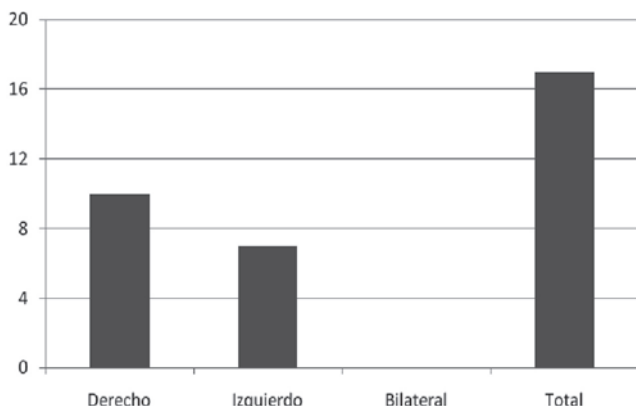


Figura 3. Distribución de los tumores renales.

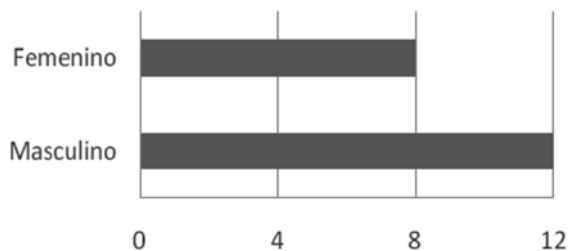


Figura 4. Distribución de las litiasis renales por sexo.

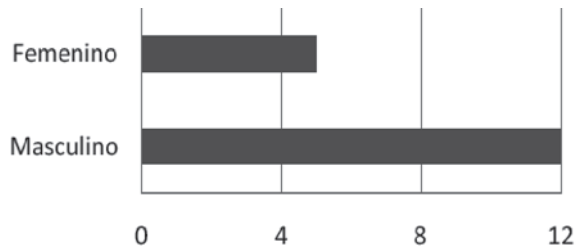


Figura 5. Distribución de los tumores renales por sexo.

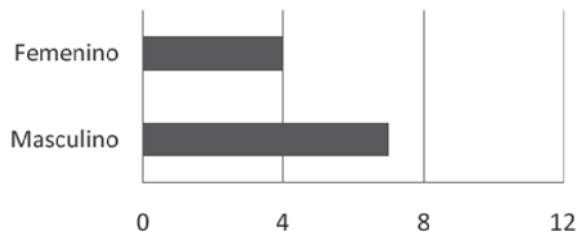


Figura 6. Distribución de los tumores vesicales por sexo.

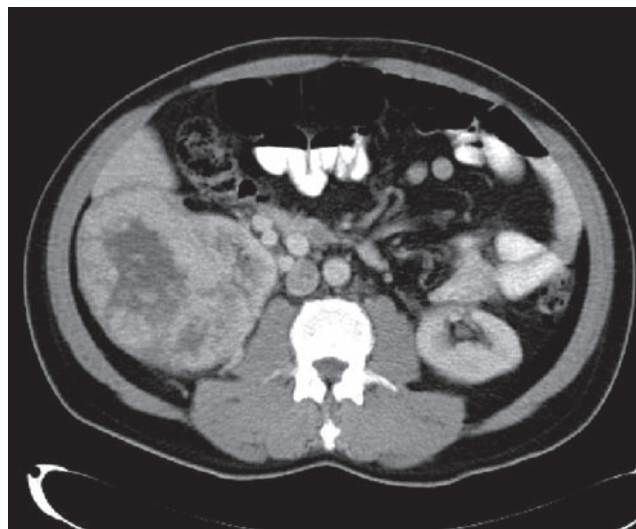


Figura 7. Urotomografía en un corte axial muestra litos en el riñón izquierdo.

Discusión

En este estudio la afección que se presentó con más frecuencia fue la litiasis renal, seguida de las neoplasias renales y las neoplasias vesicales. De acuerdo con la literatura la litiasis renal es la causa más común de hematuria;^{1,3,13,14} sin embargo, pudimos observar el aumento en la frecuencia de las neoplasias tanto renales como vesicales.

La tomografía computada en fase simple y contrastada fue un método diagnóstico de imagen adecuado para la valoración de los pacientes con hematuria. En 77.5% se detectó la causa de la hematuria y fue también

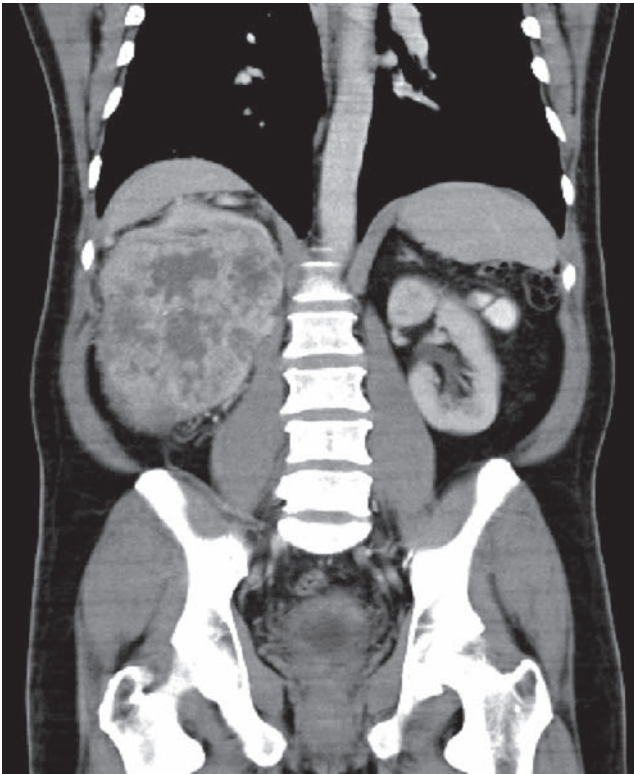


Figura 8. Urotomografía en un corte axial muestra un lito en la unión ureteropélica izquierda.

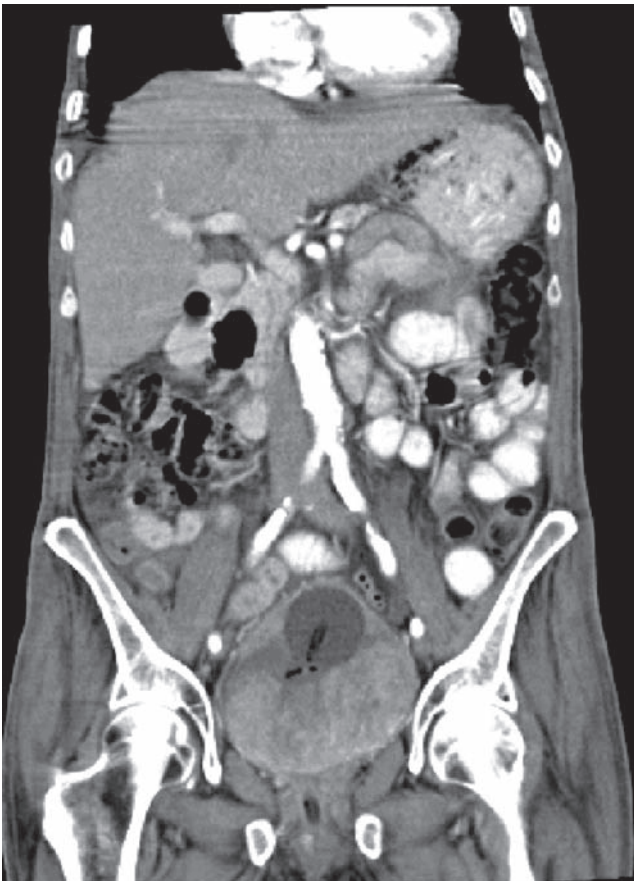

Figura 9. Urotomografía en un corte axial muestra un lito vesical.

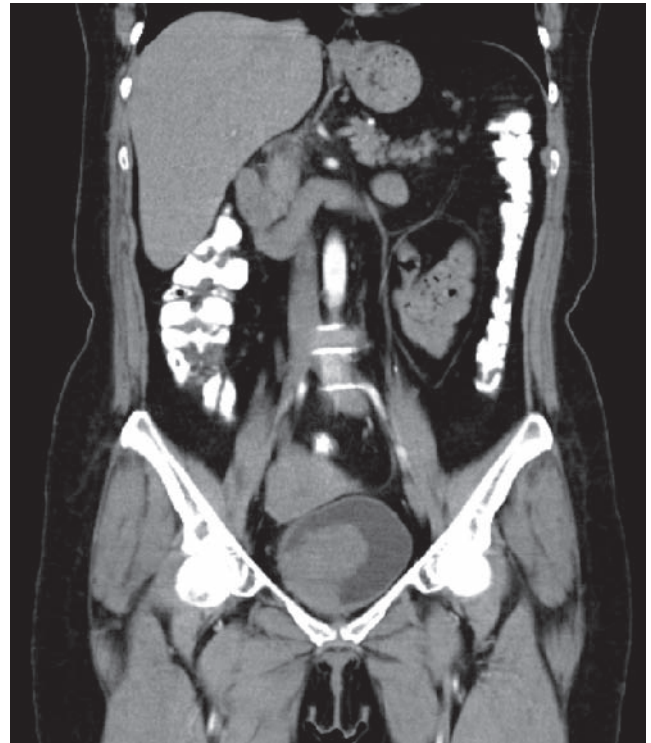


Figura 10. TC de abdomen contrastada en un corte axial con tumor renal derecho.

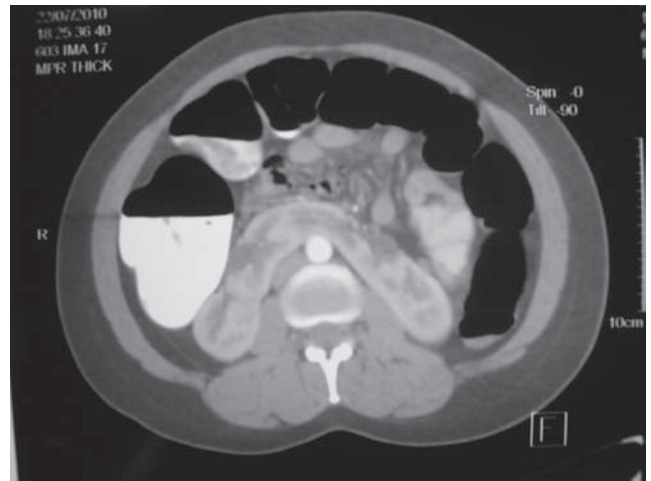

Figura 11. TC de abdomen contrastada en un corte coronal con tumor renal derecho.

posible la valoración de los pacientes con lesiones tumorales en cuanto a la localización de los mismos, para determinar la extensión y para valorar las estructuras vasculares y retroperitoneales afectadas.

En el presente estudio existió un predominio significativo de las patologías más frecuentes en el sexo masculino. Sin embargo, no se observó predominio significativo en cuanto a la distribución por sexo, lo que indica que la hematuria se puede presentar indistintamente en uno u otro géneros.

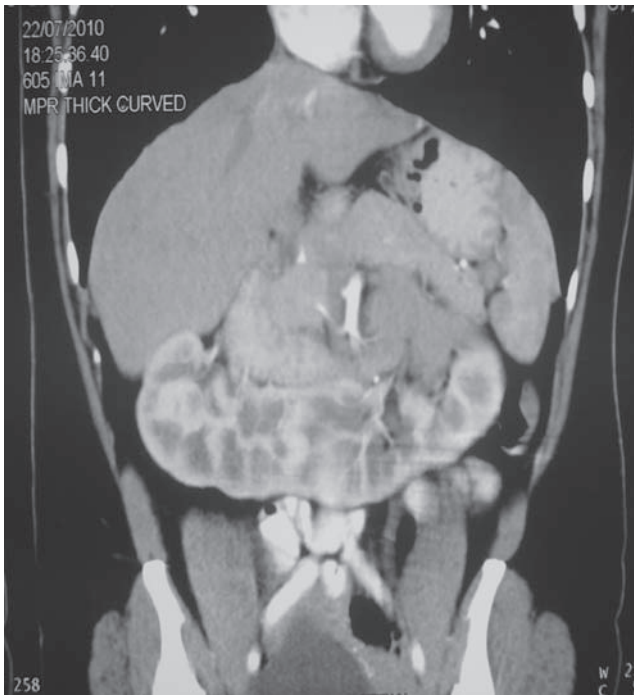


Figura 12. TC de abdomen y pelvis contrastada en un corte coronal con tumor vesical.

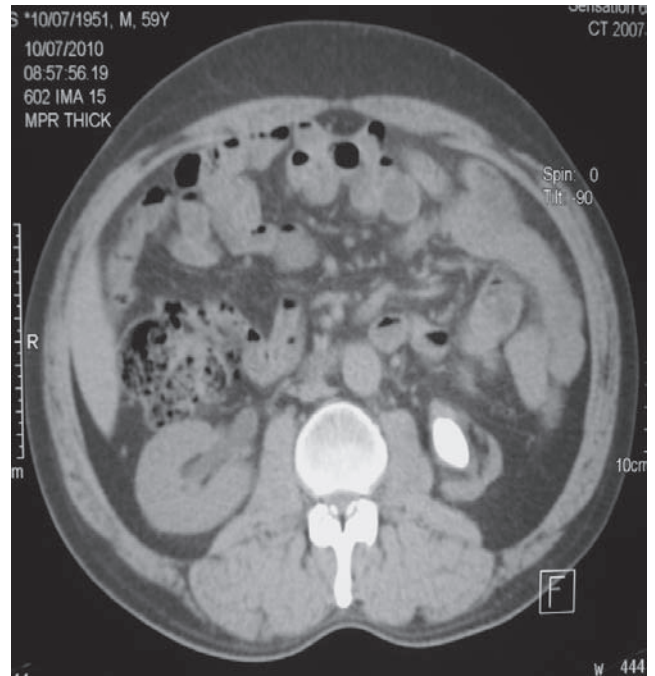


Figura 14. TC de abdomen contrastada en un corte axial; muestra riñón en herradura.

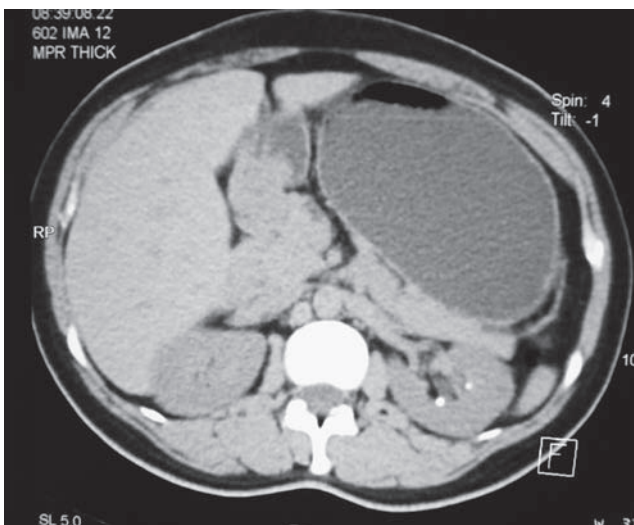


Figura 13. TC de abdomen y pelvis contrastada en un corte coronal con tumor vesical.

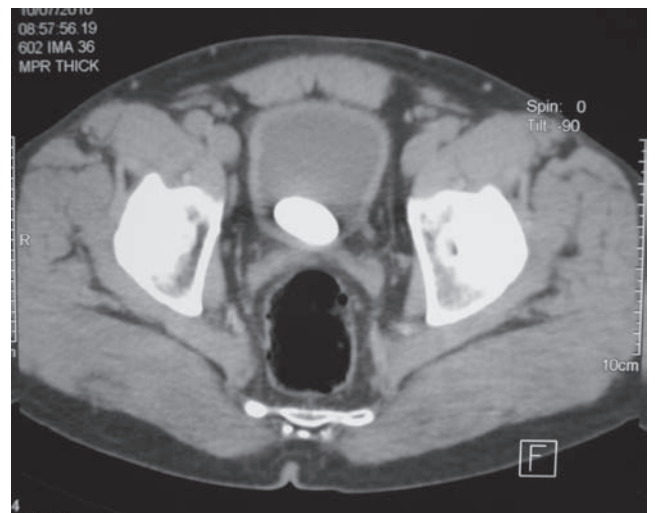


Figura 15. TC de abdomen en fase contrastada en un corte coronal que muestra riñón en herradura.

Conclusión

La litiasis renal sigue siendo la principal causa de hematuria en el presente estudio. Nuestros resultados concuerdan con la literatura; sin embargo, se observó un alta frecuencia de neoplasias renales y vesicales.

La tomografía computada se considera un método de diagnóstico de imagen de elección para la adecuada valoración de la patología renal litiásica y es el principal estudio de imagen para la evaluación de los pacientes con hematuria.

Referencias

1. Sutton James M. Evaluation of Hematuria in adults. *JAMA* 1990;263(18):2447-2480.
2. Choyke PL. Radiologic Evaluation of Hematuria: Guidelines from the American College of Radiology's Appropriateness Criteria. *Am Fam Physician*. 2008;78(3):347-352.
3. Grosfeld GD, Litwin MS, Wolf JS, et al. Evaluation of asymptomatic microscopic hematuria in adults: the American Urological Association best practice policy- part I: definition, detection, prevalence and etiology, *Urology* 2001;57:599-603.
4. Patel JV, Chambers CV, Gomella LG. Hematuria: etiology and evaluation for the primary care physician. *Can J Urol* 2008;15(suppl 1):54-61.
5. Kawashima Akira, Vrtiska Terry, LeRoy Andrew, Hartman Robert, et al. CT Urography. *Radiographics* 2004;24:35-58.
6. Joffe S, Servaes S, Okon S, Horowitz M. Multi-detector row CT Urography in the evaluation of Hematuria. *Radiographics* 2003; 23(6):1441-1455.
7. Sadow C, Silverman S, O'Leary M, et al. Bladder Cancer Detection with CT Urography in an Academic Center. *Radiology* 2008;249:195-202.
8. Bing PS, Kon KJ, Joo LH, Jae CH, et al. Hematuria: Portal Venous Phase Multidetector Row CT of the Bladder. A prospective Study. *Radiology* 2007;245:798-805.
9. Villanueva Víctor. Enfoque diagnóstico de la hematuria. *Revista de Posgrado de la Cátedra Vía Medicina*. 2001;101:31-35.
10. Maher MM, Mannudeep KK, Rizzo S, Mueller PR. Multidetector CT Urography in Imaging of the Urinary Tract in Patients with Hematuria. *Korean J Radiol*. 2004;5(1):1-10.
11. Vaillancourt A, Messing EM. Hematuria screening for bladder cancer. *J Occup Med* 1990;32(9):838-845.
12. Silverman S, Leyendecker JR, Amis ES. What is the Current Role of CT Urography an MR Urography in the Evaluation of the Urinary Tract?. *Radiology* 2009;250:309-323.
13. Dyer R, Di Santis D, McClennan BL. Simplified Imaging Approach for Evaluation of Solid Renal Mass in Adults. *Radiology* 2008;247:331-343.
14. Messing EM, Young TB, Hunt VB, Roecker EB, et al. Home screening for hematuria: results of a multiclinic study. *J Urol* 1992;148:289-292.