

Dra. Lorena Cisneros,¹
 Dra. Hydania Mendoza,¹
 Dra. Norma Ríos Norma,²
 Dra. Guadalupe Guerrero Avendaño¹

Seguimiento mamográfico, ecográfico y su correlación histopatológica en lesiones categorizadas con BI-RADS 3, 4 y 5

RESUMEN

Introducción: La clasificación BI-RADS 3 caracteriza las lesiones mastográficas altamente sugestivas de benignidad; sin embargo, su bajo valor predictivo positivo menor al 2%, en un periodo de seis meses, obliga a seguimiento o correlación histopatológica para su reclasificación y tratamiento médico oportuno.

Material y métodos: Se realizó estudio retrospectivo de los expedientes clínico-radiológicos del año 2008 del Hospital General de México (HGM) que cumplieron con los criterios de inclusión para correlacionar mastográfica e histológicamente las lesiones categorizadas como BI-RADS 3, 4 y 5.

Resultados: El 46% se categorizaron como BI-RADS 3 de las cuales el 52% fueron fibroadenomas; el 37.03% fueron BI-RADS 4 y el 16.6% BI-RADS 5. Las lesiones se localizaron más frecuentemente en el cuadrante superior de la mama izquierda.

Los hallazgos radiológicos encontrados fueron: Nódulos sólidos definidos, espiculados y microcalcificaciones. La variedad histopatológica más frecuente fue el carcinoma canalicular infiltrante.

Conclusión: Existe una correlación significativa entre las lesiones categorizadas como BI-RADS 4 y 5 con el estudio histopatológico en el Hospital General de México.

La localización más frecuente de las lesiones fue en el cuadrante superior externo, predominando ligeramente en la mama izquierda.

La incidencia de lesiones malignas de mama en el HGM fue para el carcinoma en sus variedades histológicas infiltrante y ductal invasor con edad de presentación entre los 56 y 60 años y un solo caso de 34 años.

Palabras clave: Mastografía, BI-RADS 3, correlación histopatológica, cáncer de mama.

continúa en la pág. 152

¹Del Departamento de Radiología e Imagen y ²del Hospital General de México. Dr. Balmis No. 148, Col. Doctores, México, D.F.
 Copias (copies): Dra. Lorena Cisneros E-mail: lucisca@hotmail.com

Introducción

La mamografía es la única técnica existente en la actualidad para el diagnóstico oportuno e incluso precoz del cáncer de mama, siendo el ultrasonido el estudio complementario.¹

Los resultados de la mamografía deberán ser reportados al médico tratante con un lenguaje preciso, que informen de la probabilidad de sospecha de cáncer.²

El Colegio Americano de Radiología a mediados de los 90's crea el BI-RADS (Breast Imaging Reporting and data System) que es el sistema de reporte de los estu-

dios mamográficos; con el objeto de uniformar la terminología y evitar la confusión de la interpretación de los informes y facilitar el seguimiento posterior de las pacientes. (sistema de informes y registro de datos de imagen de mama, primera edición española página 3 a 5).

En el BI-RADS las categorías 3, 4 y 5 requieren diferentes recomendaciones: la categoría 3, seguimiento mamográfico en diferentes periodos, con un valor predictivo positivo menor del 2% (VPP); 4 del 30% y 5 del 47%, estas dos últimas categorías con sugerencia de biopsia.⁴

La presente revisión fue realizada en el Hospital General de México, realizando correlación del BI-RADS 3, 4 y 5 con los resultados de la biopsia.

La categoría BI-RADS 3 se refiere a lesiones probablemente benignas y que requieren seguimiento por

ABSTRACT

Introduction: BI-RADS 3 classification characterizes mastography lesions highly suggestive of benignancy. However, its low positive predictive value under 2%, in a period of six months, compels to follow up or histopathological correlation for its reclassification and opportune medical treatment. **Material and methods:** Retrospective clinical study of clinic-radiological files of the year 2008 of Hospital General de Mexico (HGM)

(General Hospital in Mexico) that fulfilled inclusion criteria to correlate mastographic and histologically categorized injuries as BI-RADS 3, 4 and 5. **Results:** 46% were classified as BI-RADS 3, from which fibroadenomas represented 52% ; 37.03 % were BI-RADS 4 and 16,6% were BI-RADS 5. Lesions were more frequently located in the top left-hand breast quadrant. The radiological findings were: Solid, spiculated defined nodules, and microcalcifications. The more frequent histopathological variety was the infiltrating canalicular carcinoma. **Conclusion:** A significant correlation between clas-

sified injuries as BI-RADS 4 and 5 exists with histopathological study in the Hospital General de México. The most frequent location of the injuries was in the top external quadrant, predominating lightly in the left-hand breast. The incidence of malignant breast lesions in the HGM was for the carcinoma in its infiltrating histological and invasive ductal varieties with an age of occurrence between 56 and 60 years old and a single case of 34 years old.

Key words: Mastography, BI-RADS 3, histopathological correlation , breast cancer.

imagen en periodos de cada seis meses durante dos años, control anual o valoración por biopsia.

BI-RADS 4: Hallazgos probablemente benignos con sugerencia de biopsia. BI-RADS 5: Hallazgos sugestivos altamente de malignidad, con sugerencia de biopsia.

Objetivo

Establecer el seguimiento de las lesiones clasificadas como BI-RADS 3, 4 y 5 y su correlación histopatológica.

Documentar los hallazgos radiológicos más frecuentes mediante mastografía en las lesiones clasificadas como BI-RADS 3, 4 y 5.

Conocer la epidemiología del diagnóstico de cáncer de mama en el Hospital General de México entre el periodo del 2008 mediante su clasificación radiológica e histopatológica.

Material y métodos

Se realizó revisión retrospectiva de los expedientes clínicos y radiológicos del periodo del 2008, que integran el archivo de clínica de mama del Departamento de Mastografía del Hospital General de México, se incluyeron todos aquellos expedientes de pacientes categorizadas como BI-RADS 3, 4 y 5; correlacionados con estudio histopatológico de biopsia por Trucut y pieza quirúrgica.

Los criterios de exclusión fueron aquellos casos que cuentan con estudios radiológicos e histopatológicos realizados fuera de la unidad, así como muestra histológica obtenida mediante BAAF y pacientes que no continuaron su seguimiento. El único criterio de elimi-

nación fueron aquellas pacientes con antecedente quirúrgico previo, diagnosticadas y tratadas fuera de la misma.

Se realizó mastografía en proyecciones oblicua medio lateral, craneocaudales y en algunos casos proyecciones laterales, cono de compresión y magnificación de ambas glándulas mamarias, utilizando Mastográficos Mammomat Novation DR Siemens G 2007 digital con técnicas de 28 Kv y 120 MAS con estereotaxia y equipos de ultrasonido en escala de grises Senographic DMR marca General Electric con transductor lineal de 13.5 MHz y Siemens Antares con transductor lineal multifrecuencia con funciones para Doppler color y elastografía.

Resultados

El rango de edad de las pacientes estuvo entre 29 y 94 años, con una media o promedio de 47 años; cabe mencionar que el 26% fueron menores de 40 años.

En cuanto a los factores de riesgo se encontró que el 7% de las pacientes tenía antecedentes familiares de cáncer de mama, el 9% antecedentes de uso de anticonceptivos y el 6% fueron nulíparas.

Veinticinco de las pacientes seleccionadas se categorizaron como BI-RADS 3 (46%). Veinte pacientes como BI-RADS 4 (37%) y nueve pacientes como BI-RADS 5 (16.6%).

La localización de las lesiones en la mama derecha e izquierda fue del 46% y del 54%, respectivamente; encontrándose un 11% en el cuadrante superior externo para ambas mamas.

Las lesiones detectadas por mastografía se complementaron con ultrasonido encontrando los siguientes hallazgos radiológicos nódulos sólidos bien definidos en 76%, nódulos de contornos espiculados en 4%, microcalcificaciones en 7% y asimetría focal en 4%.

Los resultados anatomopatológicos encontrados en relación con la clasificación otorgada por BI-RADS se presentan en el *cuadro I*.

La variedad histopatológica más frecuente para las lesiones categorizadas como BI-RADS 3 fue el FAM en 13 pacientes, cuatro salieron sin biopsia, seguido de tres pacientes con cambios fibroquísticos, dos pacientes más con hiperplasia ductal atípica, un paciente con mastitis xantogranulomatosa, uno más con papilomatosis y ectasia ductal y un paciente con tejido mamario normal (*Cuadro II y Figura 1*).

De las lesiones categorizadas como BI-RADS 4; nueve fueron FAM y dos cambios fibroquísticos, dos

casos fueron hiperplasia ductal sin atipia; un carcinoma canalicular infiltrante; un carcinoma metaplásico epidermoide, un quiste epidermoide con mastitis crónica, un adenosis esclerosante y tres fueron tumor Phyllodes (*Cuadro III y Figura 2*).

En la categoría BI-RADS 5 se encontraron seis casos de carcinoma de los cuales tres fueron canalicular infiltrante, uno fue ductal invasor, uno inflamatorio y uno túbulo-lobulillar. El resto de las lesiones se diagnosticaron histológicamente como: Fibroadenoma y papilomatosis intraductal y linfoma de células grandes (*Cuadro IV y Figura 3*).

Discusión

Las pacientes categorizadas como de baja sospecha de malignidad (BI-RADS 4-A) el diagnóstico histopatológico fue de hiperplasia ductal sin atipia y tumor Phyllodes; en comparación con las lesiones categori-

Cuadro I. Resultados histopatológicos.

Variedad histopatológica	BI-RADS 3	BI-RADS 4			BI-RADS 5
		4	4A	4B	
FAM	13	3	6	0	1
Cambios fibroquísticos	3	0	1	1	0
Hiperplasia ductal sin atipia	0	1	1	0	0
Hiperplasia ductal atípica	2	0	0	0	0
Carcinoma canalicular infiltrante	0	1	0	0	3
Carcinoma ductal invasor	0	0	0	0	1
Carcinoma inflamatorio	0	0	0	0	1
Carcinoma metaplásico epidermoide	0	0	1	0	0
Carcinoma túbulo-lobulillar	0	0	0	0	1
Linfoma no Hodgkin de células grandes	0	0	0	0	1
Mastitis xantogranulomatosa	1	0	0	0	0
Papilomatosis y ectasia ductal	1	0	0	0	0
Quiste epidermoide y mastitis crónica	0	1	0	0	0
Tejido mamario normal	1	0	0	0	1
Tumor Phyllodes	0	1	2	0	0
Sin biopsia	4	0	0	0	0
Adenosis esclerosante	0	0	1	0	0
Total	25	7	12	1	9

Cuadro II. Resultados BI-RADS 3.

Variedad Histopatológica Descripción	BI-RADS 3	
	Cantidad	%
FAM	13	52
Cambios fibroquísticos	3	12
Hiperplasia ductal atípica	2	8
Mastitis xantogranulomatosa	1	4
Papilomatosis y ectasia ductal	1	4
Tejido mamario normal	1	4
Sin biopsia	4	16
Total	25	100

zadas como moderada sospecha de malignidad (BI-RADS 4B) cuyos hallazgos histopatológicos fueron francamente benignos como: cambios fibroquísticos y quiste epidermoide con mastitis crónica, respectivamente.

El carcinoma canalicular infiltrante fue la variedad histológica más frecuente seguido de sus variedades ductal invasor, túbulo-lobulillar e inflamatorio que presentaron la misma frecuencia, destacando un caso de carcinoma en paciente menor de 40 años. Se encontró un caso de linfoma no Hodgkin de células grandes.

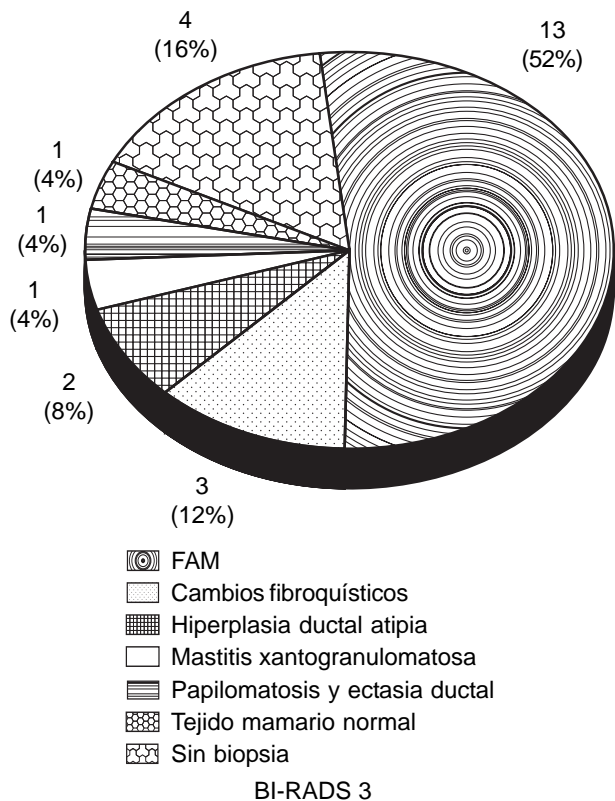


Figura 1. Resultados BI-RADS 3.

Cuadro III. Resultados BI-RADS 4.

Variedad histopatológica	BI-RADS 4	
Descripción	Cantidad	%
FAM	9	45
Cambios fibroquísticos	2	10
Hiperplasia ductal sin atipia	2	10
Carcinoma canalicular infiltrante	1	5
Carcinoma metaplásico epidermoide	1	5
Quiste epidermoide con mastitis crónica	1	5
Tumor Phyllodes	3	15
Adenosis esclerosante	1	5
Total	20	100

Cuadro IV. Resultados BI-RADS 5.

Variedad histopatológica	BI-RADS 5	
Descripción	Cantidad	%
FAM	1	11
Carcinoma canalicular infiltrante	3	33
Carcinoma ductal invasor	1	11
Carcinoma inflamatorio	1	11
Carcinoma tubulolobulillar	1	11
Linfoma no Hodking de células grandes	1	11
Tejido mamario normal	1	11
Total	9	100

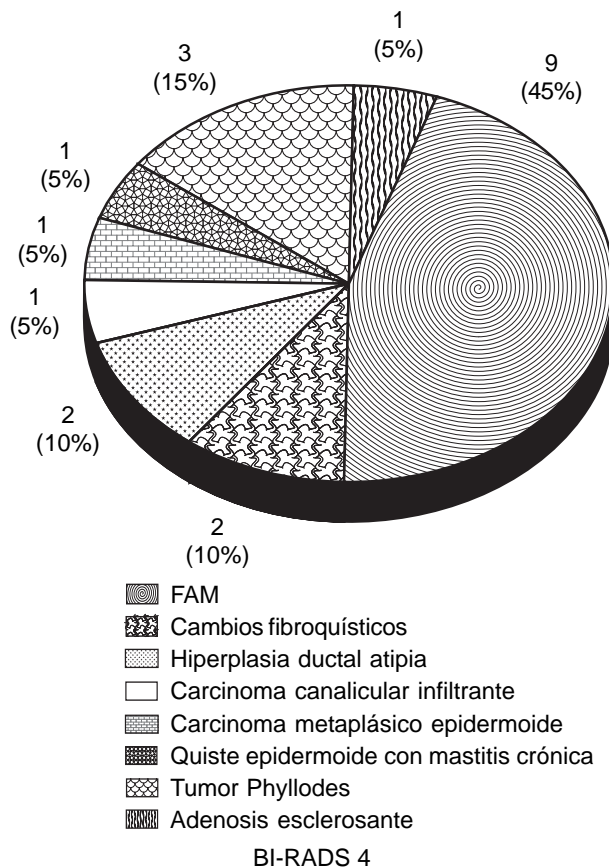


Figura 2. Resultados BI-RADS 4.

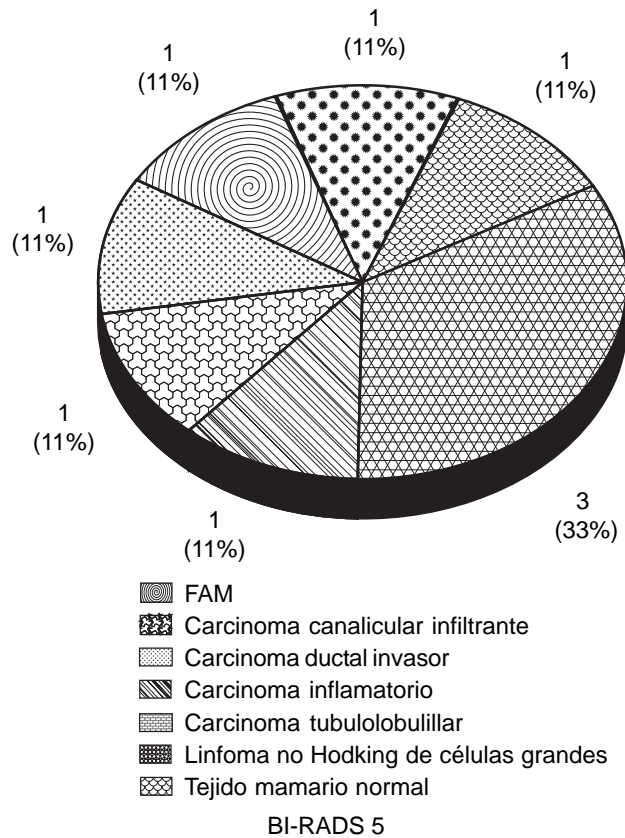


Figura 3. Resultados BI-RADS 5.

Referencias

1. Taplin SH, Ichikawa LE, Kerlikowske K, Ernster VL, Rosenberg RD, Yankaskas BC, et al. Concordance of Breast Imaging Reporting and Data System Assessments and Management recommendations in Screening Mammography.
2. Márquez ME, Uribe JR, Boscan N, Rodríguez R, Menolascino F, Castro J. Seguimiento mamográfico de pacientes categorizadas BI- RADS III Periodo Junio 2003 Diciembre 2006.
3. Orel, et al. Radiology 1999; 211(3): 845-50.
4. Sistema de Informes y Registro de Datos de Imagen de mama. 1a. Ed. Española. p. 3-5.

Colegio Nacional de Médicos Especialistas en Radiología e Imagen, A.C.

¿Sabes qué es Colegio Nacional de Médicos Especialistas en Radiología e Imagen?

Es una asociación civil (no lucrativa) formada por médicos radiólogos, la mayoría de ellos con sede en la Ciudad de México y área metropolitana. El Colegio es instancia de opinión crítica en busca de garantía de calidad. Es el organismo idóneo para emitir dictámenes y es el responsable de promover acciones en beneficio de la población.

¿Sabes cuál es su propósito?

Coadyuvar a la vigilancia y superación del ejercicio profesional, para proteger a la sociedad de malas prácticas profesionales. Incluir en sus actividades la consultoría, la actualización profesional y la vinculación con el sector educativo. Considerar a la vigilancia como una actividad integral que garantice el compromiso con la profesión. La vinculación de los Colegios con las instituciones de educación superior que es benéfica para ambas instancias, ofreciendo: actualizar y adecuar planes y programas de estudio, realizar el servicio social, crear nuevas carreras, según las necesidades actuales y desarrollar nuevas líneas de investigación.

¿Sabes qué se requiere para formar parte del CNMERI?

Ser médico Radiólogo con cédula de especialidad, independientemente de la ciudad donde radiques.

Para mayor información favor de enviar esta forma a:

Coahuila No. 35
Col. Roma
06700 México, D.F.
Tel: 5584-7715, 5264-3268, 5574-5250
Fax: 5574-2434
E-mail: cnmeri@servimed.com.mx



Nombre	<input type="text"/>			
	Apellido paterno	Apellido materno	Nombre(s)	
Dirección	<input type="text"/>			
	Calle	No. Exterior	No. Interior	Colonia
	<input type="text"/>			
	C.P.	Población	Estado	
Teléfono	<input type="text"/>	Fax	<input type="text"/>	
E-mail	<input type="text"/>			