

Dr. Juan Manuel Isusi Alcazar,¹
 Dr. Gerardo Perdigón Castañeda,¹
 Dr. Roberto Pliego Maldonado,²
 Dr. José Luis Ramírez Arias³

Schwanoma renal. Hallazgo poco común en tumor retroperitoneal

RESUMEN

Objetivo: Se presenta un caso de schwanoma intrarrenal con características radiológicas poco frecuentes.

Métodos: Paciente de 72 años, como hallazgo incidental. Al practicar una placa tórax que mostraba elevación del hemidiafragma derecho, así como la presencia de tumor localizada a nivel de la fosa renal derecha en la placa simple de abdomen. Realiza tomografía en

fase simple y contrastada encontrándose dicho tumor. A través de la Resonancia Magnética se logró determinar que dicho tumor no invade la vena cava inferior u otras estructuras.

Resultados: Tras la exéresis quirúrgica se llegó al diagnóstico de schwanoma intrarrenal. No se administra ningún tratamiento complementario.

Conclusiones: El schwanoma antiguo es una variante poco habitual del schwanoma común benigno. Es importante conside-

rar que la Tomografía Computarizada es un método confiable para detección de dicha patología considerando como posibilidad otros diagnósticos diferenciales conociendo sus características de cada uno.

Palabras clave: Neoplasias, urografía excretora, Resonancia Magnética.

continúa en la pág. 334

¹Del Departamento de Radiología e Imagen del Hospital General "Dr. Manuel Gea González",
²Del Servicio de Radiología e Imagen del Hospital Central Norte PEMEX, ³De la Dirección Médica del Hospital Ángeles del Pedregal
 Copias (copies): Dr. Juan Manuel Isusi Alcazar E-mail: jumais30@gmail.com

Introducción

La mayor parte de los tumores que se desarrollan en retroperitoneo lo hacen a partir de estirpes celulares que embriológicamente derivan de estructuras contenidas en el espacio (neuroectodermo, mesodermo y restos embrionarios).^{1,2}

Se trata de neoformaciones poco frecuentes.

Ackerman los clasifica en dos grupos: Los de origen nerviosos y los de origen embrionario. Aproximadamente el 60-85% son malignos, de ellos, el 75% son mesodérmicos y el 25% de origen nervioso. El resto son lesiones benignas.²⁻⁴

Los tumores que asientan en el retroperitoneo suelen ser poco frecuentes y suelen clasificar según del que se originan. Dentro de los tumores derivados de las vainas nerviosas se encuentra el schwanoma, que consta entre 1-10% del total de las neoplasias primarias retroperitoneales.³⁻⁵

Caso clínico

Se trata de mujer de 72 años de edad, que no cuenta con antecedentes de interés para la patología de base; solamente refiere hace dos meses previos a su ingreso a nuestro hospital, al presentar dolor localizado en fosa renal derecha, irradiado a miembro pélvico derecho intermitente, sin episodios desencadenantes ni exacerbantes, intensidad 7/10, así como pérdida de peso de 7 kg. Además escalofríos e hipertermia no cuantificada.

Se realizaron los siguientes laboratorios:

BH: Leucocitos 7.6, neutrófilos 71%, linfocitos 15%, monocitos 10%, basófilos 0%, eritrocitos 3.79, hemoglobina 10.7, HTO 32%, VGM 86FL, MCH 28 pg, CMCH 32G/DL RDW 14%, Plaquetas 377.

QS: Glucosa 105 mg/DL, BUN 10.9 mg/dL, CR 1.69 mg/dL, Na 142 mEq, K 4.2 mEq/L, Cl 110 mEq/L, Ca 7 mg/dL, P 5.4 mg/DL, Mg 1.46 mg/dL.

EGO: aspecto claro; peso específico 1.020; Ph 5; Leucocitos negativo; Nitritos negativo, glucosa negativo; cetona negativo; urobilinógeno negativo; bilirrubinas

ABSTRACT

Objective: Submitting a case of intra-renal schwannoma with unfrequent radiological characteristics.

Methods: 72 years old patient, as incidental finding. When practicing a thorax radiography that showed an elevation of the right hemidiaphragm, as well as tumor presence located at right

renal fossa level in the simple abdomen radiography. Tomography was carried out in simple phase and with contrast agent finding this tumor. It was possible to determine that said tumor doesn't invade the inferior vena cava or other structures, through Magnetic Resonance.

Results: After the surgical exeresis, the patient was diagnosed with an intra-renal schwannoma. Any supplemental treatment is not administered.

Conclusions: The antique schwannoma is an uncommon variant of the so called benign schwannoma. It is important to consider that Computerized Tomography is a reliable method for detection of said pathology considering as a possibility, other differential diagnosis knowing each one's characteristics.

Key words: Neoplasias, excretory urography, Magnetic Resonance.

negativo; eritrocitos negativo. Leucocitos 3-6/campo; eritrocitos negativos; bacterias negativas (Figura 1).

Al observar esa imagen se decidió realizar urografía excretora para valorar ubicación y funcionalidad de ambos riñones (Figuras 2-6).

La evidencia del tumor en la placas de 1 y 5 min (fase nefrográfica), y que en las imágenes nunca se observó la eliminación del riñón derecho, sin embargo, el riñón izquierdo tuvo adecuada eliminación del medio de contraste. Se decidió valorar más detalladamente con Tomografía Computarizada (Figuras 7-9).

Al observar dicho tumor heterogénea en fosa renal derecha, presenta densidades sólidas, líquidas, en su interior, con presencia de una cápsula que reforzó con la administración de medio de contraste intravenoso. Llama la atención que dicha masa desvía cefálicamente y a la izquierda al hígado, así como otras estructuras como los grandes vasos, asas intestinales hacia el lado opuesto.

Se decide la realización de Resonancia Magnética en secuencia T1 con saturación grasa, contrastada con Gadolinio, y en secuencia T2. Sin embargo, se realizó también una angio-RM, para valorar si las estructuras como la vena cava inferior, y otras estructuras eran ocupadas por dicha lesión (Figuras 14-18).

De acuerdo con lo anterior, por imagen se determinaba como diagnóstico diferenciales lo siguiente:

- A. Tumor de células renales derecho
- B. Tumor retroperitoneal derecho (componentes).

Origen mesodérmico

- 1. Leiomioma renal
- 2. Linfomangiosarcoma

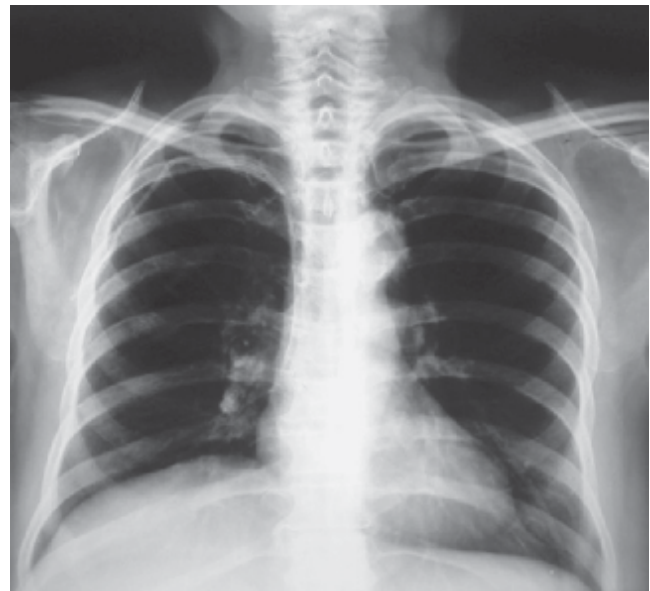

Figura 1. Telerradiografía de tórax muestra discreta dilatación de cavidad ventricular izquierda, con presencia de catéter subclavio que se dirige hacia las cavidades cardíacas derechas. Sin embargo, se visualiza elevación del hemidiafragma derecho.

Origen neural

- 1. Schwannoma

Origen embrionario

- 1. Tumores de las células germinales

De acuerdo con lo anterior se decidió nefrectomía radical derecha, la muestra es analizada por el

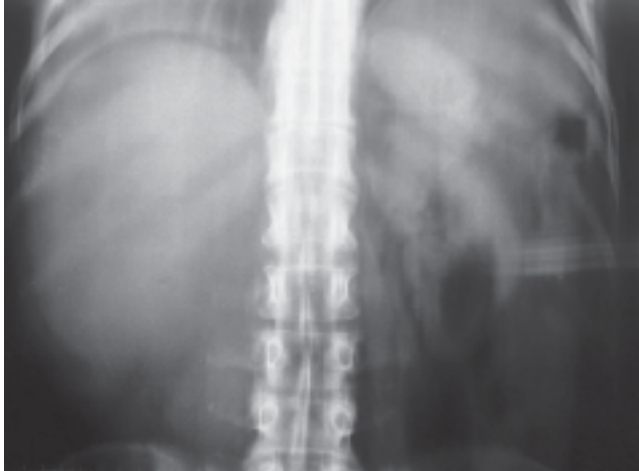


Figura 2. Llama la atención en la fase nefrográfica, observar en fosa renal derecha la presencia del tumor que hace interfase con la silueta hepática, con adecuada concentración de riñón izquierdo.

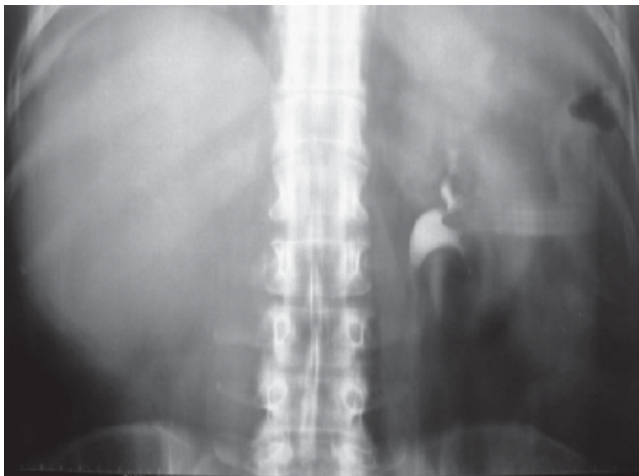


Figura 3. En el riñón izquierdo se visualiza una adecuada fase pielográfica donde se observa el sistema pielocalicial y la pelvis renal sin alteraciones. En el lado derecho no se visualiza.

Servicio de Patología de nuestro hospital encontrando como hallazgo la presencia de de schawnoma intrarrenal, cuya entidad es muy rara dentro de masas de retroperitoneo o tumores renales (*Figuras 15 y 16*).

Diagnóstico histopatológico:

Discusión

Realizamos una búsqueda bibliográfica en distintas bases de datos y no existen muchas referencias en la literatura.

En relación con el schwannoma, es una entidad poco frecuente, no bien registrada en la literatura por la multitud de sinónimos (schwanoma, fibroblastoma, neurinoma y neurilemoma, glioma de nervio periférico, fibroblastoma perineural) empleados, aunque parece que los más adecuados deben ser schwannoma, neurinoma, neurilemoma. Fue descrito por primera vez por verocay en 1910, quien lo denominó neurinoma. La denominación retroperitoneal del schwannoma es comunicada por primera vez en 1954.⁶

Se origina a nivel de las células de Schwan de nervios periféricos, sobre todo en cuello, cabeza y extremidades.

La edad de presentación oscila entre la 4a y 7a décadas, afectando por igual a ambos sexos. Clínicamente este tipo de tumores suele ser silente, siendo diag-

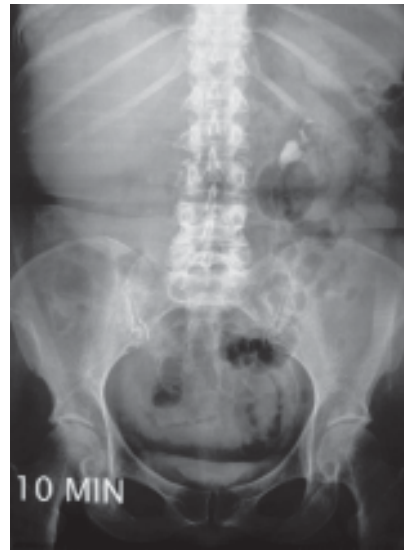

Figura 4. En pelvis renal y porción del uretero proximal se ve un discreto acodamiento, sin embargo, el riñón izquierdo continúa eliminando permitiendo visualizar el trayecto y calibre normal del uréter izquierdo. Riñón derecho continúa sin visualizarse.

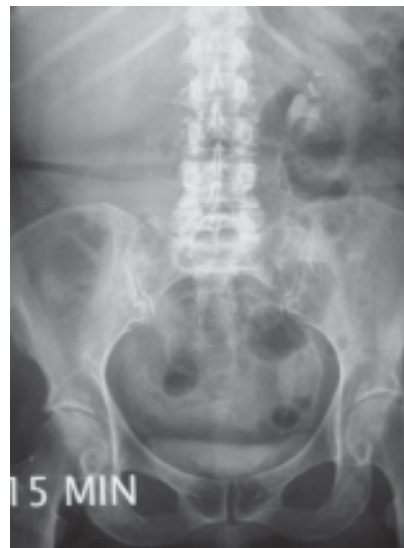

Figura 5. Se visualiza el tercio distal del uréter izquierdo llegando a la vejiga adecuadamente.

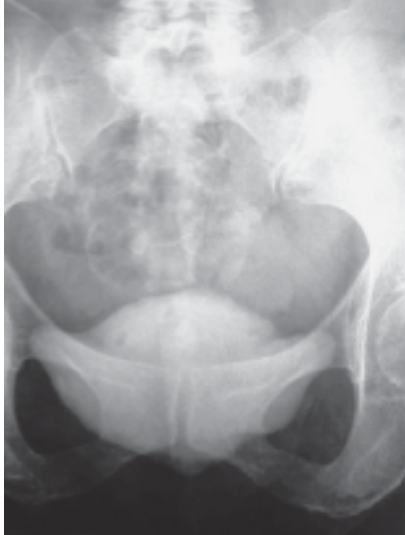

Figura 6. En la placa de pie muestra descenso vesical está por debajo de la articulación isquio-púbica (cistocele grado III), sin evidencia de orina residual a la placa postmiccional.

nosticado en la mayoría de las ocasiones de forma casual. Si presenta síntomas suele ser en forma de dolor lumbar sordo; los síntomas suelen estar relacionados con la compresión de estructuras vecinas por el gran crecimiento de la masa, así como hematuria y fiebre.^{2,6-9}

Las técnicas de imagen más empleadas para el diagnóstico son la ecografía y la TAC, presentando como datos más específicos (63% de los tumores benignos), un área central de aspecto quístico que parece guar-

dar relación con fenómenos de proliferación e hialinización endotelial vascular.

La paaf de estas lesiones no suele aportar certeza diagnóstica por el pleomorfismo celular propio de estos tumores y por su escasa frecuencia, confundiendo al patólogo en muchas ocasiones; por tanto, el estudio histopatológico e inmunohistoquímico nos aportarán el diagnóstico de certeza. Algunos autores justifican su realización porque esta técnica permite distinguir de otros procesos retroperitoneales (abscesos, hematomas, otro tipo de tumores, etc.).

Suelen ser tumores solitarios, de crecimiento lento que comprimen, en vez de invadir, las estructuras anatómicas normales, crecen en el interior de la vaina nerviosa, lo cual permite una disección relativamente sencilla del tumor, sin necesidad de lesionar el nervio.^{5,8,9}

Su apariencia histológica es característica, generalmente se reconocen dos patrones: El tipo a de Anthony y el tipo b. Las zonas tipo a, son bastante celulares y están constituidas por células fusiformes que con frecuencia se disponen en empalizada o en estructuras organoides (cuerpos de verocay). En las zonas tipo b, las células tumorales están separadas por un fluido edematoso, formando en ocasiones espacios quísticos.

El schwannoma común benigno. Cuando se localiza en retroperitoneo suele ser un tumor de gran tamaño.

Simple

Contrastada

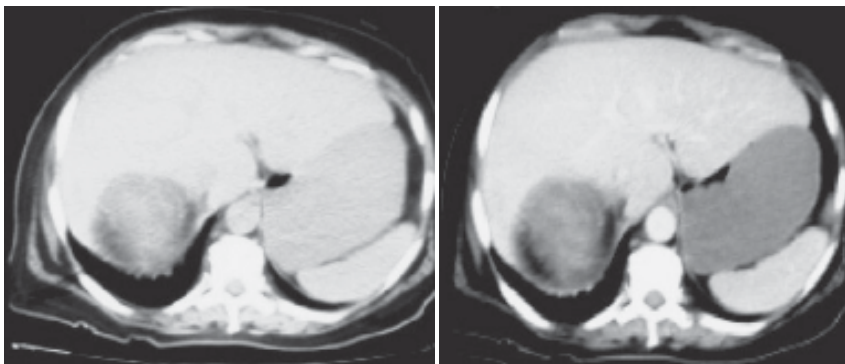


Figura 7. TAC simple y contrastada de abdomen y pelvis. En la fase simple y contrastada muestra adecuada homogeneidad en la glándula hepática, sin evidencia de lesiones focales.

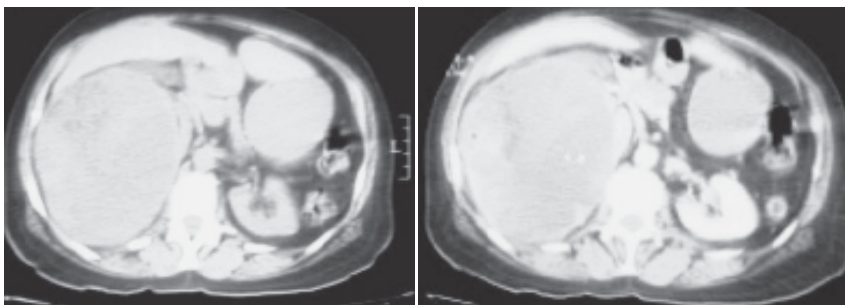
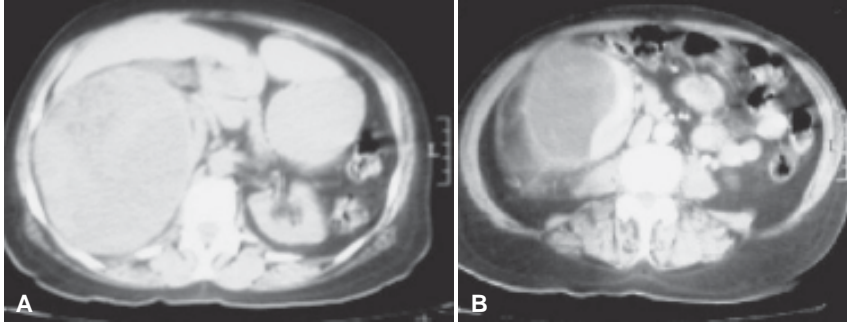


Figura 8. Muestra en fosa renal derecha la presencia de un tumor heterogéneo con densidades líquidas y sólidas en su interior y que se hace más evidente en fase contrastada, así como una pequeña cápsula en su periferia. Sin embargo, hay desplazamiento de los vasos y del hígado hacia el polo cefálico izquierdo.



Figuras 9. A, B) Es más evidente la presencia de dicho tumor encapsulado. Restos de las estructuras no muestran anomalías.

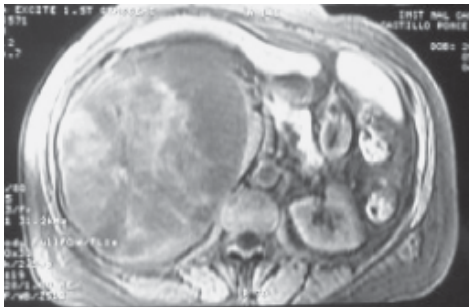


Figura 10.
T1 con saturación grasa.

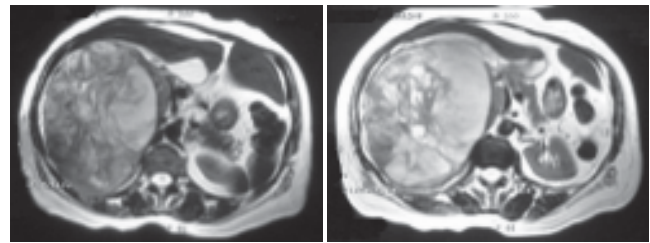


Figura 13. Secuencia T2 en cortes axiales muestran las zonas hiperintensas en el interior del tumor que no indica zonas de necrosis y contenido líquido.

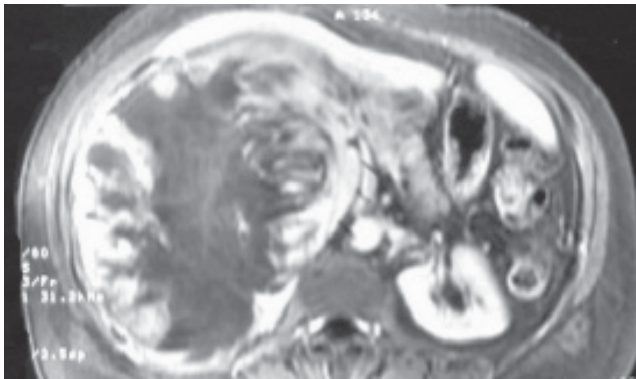


Figura 11. T1 con Gadolinio muestra evidente tumor heterogéneo con reforzamiento de su cápsula a la administración del medio de contraste, con zonas de necrosis en su interior.

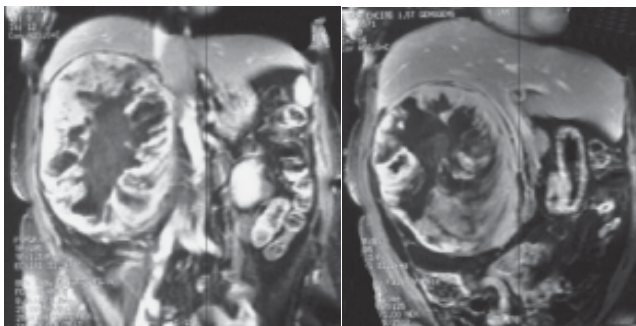


Figura 12. Secuencia T1 manera cefálica y a la izquierda, así como otras estructuras como asas de los grandes vasos.

Clínicamente no pueden diferenciarse, por lo que el tratamiento es idéntico para ambos, la exéresis quirúrgica.

El schwannoma renal es de baja agresividad. Se caracteriza por cambios degenerativos tales como grandes áreas de tejido hipocelular y otros hallazgos atípicos (hipercromatismo nuclear, núcleos gigantes, células binucleadas, células gigantes multinucleadas, etc.) Que, en un principio, sugieren malignidad, pero sin embargo, no implican mal pronóstico. Puede aparecer una degeneración mixoide o xantomatosa.^{2,10} La degeneración epitelioides maligna de los schwannomas es un proceso muy infrecuente.

Anatomopatológicamente tiene un gran parecido con otras neoplasias, algunas malignas. Es importante hacer el diagnóstico diferencial con los sarcomas de lento crecimiento, los schwannomas malignos y otras neoplasias malignas del tejido nervioso.^{10,11}

Los estudios iniciales de imagen (RM, TAC, ecografía, etc.), deben completarse con el estudio anatomopatológico de la pieza, que confirmará el diagnóstico.

El tratamiento más adecuado es la extirpación quirúrgica completa de la masa, y aunque generalmente, el pronóstico es muy bueno en los casos benignos, debe seguirse muy de cerca al paciente, ya que se han descrito casos de malignización, sobre todo si se asocia a la enfermedad de Von Recklinghausen. También se describe alguna recidiva por extirpaciones incompletas de las lesiones.^{12,13}

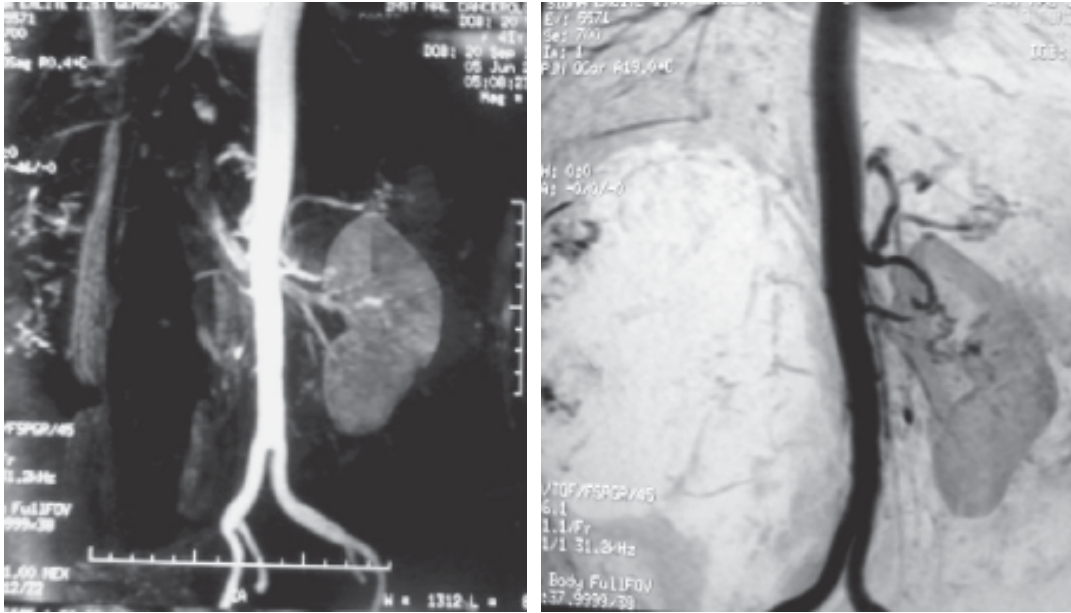


Figura 14. En angio-resonancia demuestra la desviación de los grandes vasos sin evidencia de invasión.

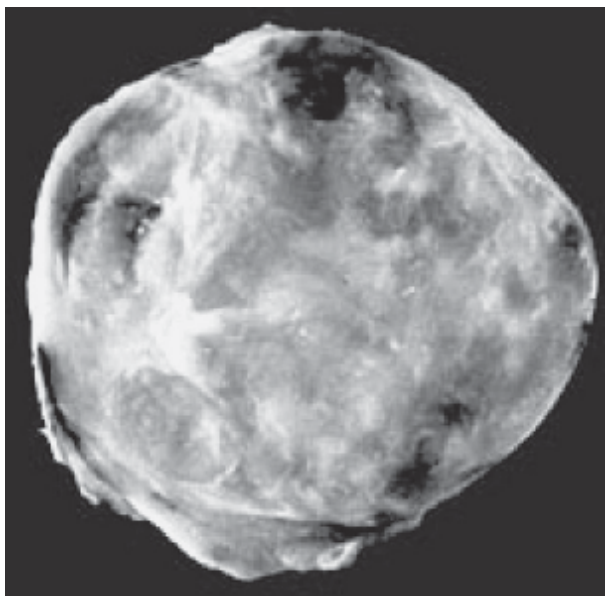


Figura 15. Pieza exéresis: Superficie externa pardo-grisácea. Consistencia blanda, Schwannoma renal.

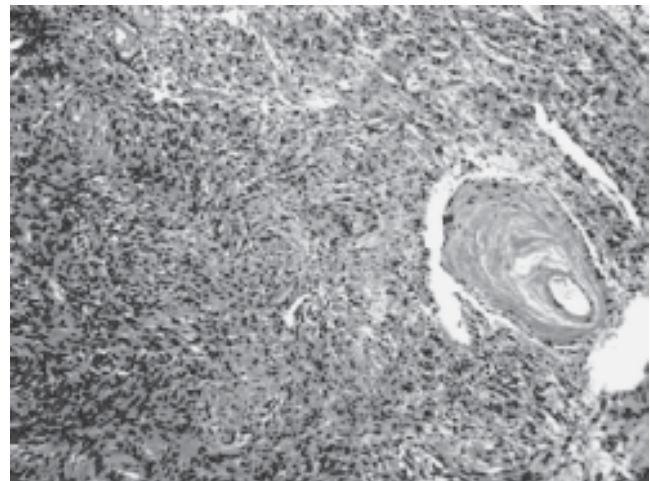


Figura 16. Examen microscópico: Patrón celular alternante, con áreas de aspecto laxo y edematoso, células alargadas, de ordenamiento irregular con zonas de degeneración quística y otras colagenizadas. Otras áreas marcadamente celulares, con núcleos alargados en empalizada, formando en ocasiones cuerpos de Verrocay.

Conclusión

El schwannoma renal es una variante poco habitual del schwannoma común benigno.¹⁴ Es importante considerar que la Tomografía Computarizada es un método confiable para detección de dicha patología considerando como

posibilidad otros diagnósticos diferenciales conociendo sus características de cada uno. Así correlacionar con otras áreas en patología y su manejo terapéutico es similar al de otros procesos benignos retroperitoneales, mediante exéresis quirúrgica y seguimiento.

Bibliografía

1. Hurley L, Smith JJ, Larsen C, Silverman M. Múltiple retroperitoneal schwannomas: Case report and review of the literature. *J Urol* 1994; 151: 413-16.
2. Ackerman LV. Tumors of the retroperitoneal mesentery and peritoneum. *Atlas of Tumor Pathology*. Washington, DC: Armed Forces Institute of Pathology, National Research Council 1954; 136: 23-4.
3. González EC, Caro CC, Gil SMJ, et al. Obstrucción del tracto urinario superior causada por un schwannoma maligno retrovesical. Estrategia terapéutica. *Actas Urol ESP* 1990; 14(1): 46-9.
4. Romics I, Bach D, Beutler W. Malignant schwannoma of kidney capsule. *Urology* 1992; 40(5): 453-5.
5. Sordillo PP, Helson L, Hajdu SI, Magill GB, Kosloff C, Golbey RB, Beattie EJ. Malignant schwannoma - Clinical Characteristics, Survival and response to Therapy. *Cancer* 1981; 47(10): 2503-9.
6. Rodríguez TJ, Sanfeliu CF, Pujol BF, Chavarría MJ, Serrallach MN. Tumor retroperitoneal infrecuente: Schwannoma. A propósito de un caso. *Actas Urol Esp* 1982; 6(2): 99-102.
7. Feraro M, Arcari F, Federico R. Su Di un raro caso di Tumore Retroperitoneale: Lo Schwannoma maligno. *Min Chir* 1984; 39: 549.
8. Navalón P, Picurelly L, Ferrer JR, Tarín M, Bataller J, Ferrer RJ. Schwannoma retroperitoneal: Aportación de un caso. *Arch Esp de Urol* 1989; 42(4): 366-9.
9. Fabbro MA, Costa L, D'agostino S, Musi L, Belloli GP. Justa-Adrenal Malignant Schwannoma. *Pediatr Surg Int* 1997; 12(7): 532-4.
10. Guz B, Wood DJR, Mntie J, Pontes E. Retroperitoneal Neural Sheath Tumors: Cleveland Clinic Experience. *J Urol* 1989.
11. Esclarin MA, Sanz JI, Ortas JL y cols. Tumor retroperitoneal infrecuente: Schwannoma benigno. *Actas Urol ESP* 1991; 15: 577.
12. Gironés J, Roig J, Rodríguez JI y cols. Schwannoma retroperitoneal maligno asociado a neurofibromatosis. *Cirugía Española* 2003; 738(4): 255.
13. Balibrea JL. Afecciones quirúrgicas retroperitoneales. En: *Tratado de Cirugía*. Madrid, España: Editorial Marban S.L.; 1994.
14. Galofré N, Supervía A, Peña MJ y cols. Schwannoma benigno retroperitoneal. *An Med Int Madrid* 1996; 13: 568.



La Sociedad Mexicana de Radiología e Imagen, A.C.

Les hace una cordial invitación para visitar su página web

www.smri.org.mx