

Dr. José Luis Villalobos Juárez,¹
 Dr. Luis Felipe Alva López,
 Dr. Héctor Murrieta González

Endoscopia virtual del tubo digestivo alto por Tomografía Multicorte

RESUMEN

Objetivo: Describir la técnica y así como las características por imagen de esófago y estómago por este método.

Material y métodos: Se incluyeron a 20 pacientes a los que se les realizó una Tomografía Computarizada Multicorte (TCM) de la región esofágica.

Logrando distender el tubo digestivo con polvos efervescentes para la realización de endoscopia virtual.

Resultados: La anatomía del estómago y esófago incluyendo el lumen se observó de forma adecuada, aunque no fue posible distender de forma adecuada la unión esofagogástrica.

Conclusiones: Es un estudio adecuado para la valoración de esófago y estómago por endoscopia virtual. Son necesarios más estudios al respecto para llegar a ser el estudio de elección.

Palabras clave: Esófago, estómago, endoscopia.

continúa en la pág. 122

¹ Del American British Cowdray Medical Center I.A.P. Amores 1854-2 Col. Del Valle, 03100 México, D.F.

Copias (copies): Dr. José Luis Villalobos Juárez E-mail: jlvillalobosj@gmail.com

Introducción

Para la exploración del tracto gastrointestinal tradicionalmente se utiliza la endoscopia, así como los estudios baritados. Éstos han sido utilizados por décadas y con muy buenos resultados hasta ahora.¹

La endoscopia convencional ha sido por mucho tiempo la modalidad de primera línea y la más usada para evaluar anormalidades del tracto gastrointestinal; sin embargo y a pesar de todas las ventajas que tiene sobre los distintos métodos de imagen, no deja de ser un estudio que requiere preparación para el paciente, someterse a un procedimiento anestésico, preparación especial días previos al estudio, además de ser un estudio dependiente del operador y las complicaciones por las que es un procedimiento invasivo.² Estas situaciones hacen que el clínico ordene exámenes adicionales previos a la endoscopia para una mejor evaluación de ciertas anormalidades, en especial del segmento esofagogástrico.

En la actualidad, la TCM comienza a ser comúnmente utilizada para la valoración de vísceras huecas para la evaluación de ciertos problemas clínicos.² En la cual además de contar con la rapidez del diagnóstico tomográfico, se realiza postproceso de imágenes (Volumen

Rendering y Máxima Intensidad de Proyección MIP), con lo cual obtenemos imágenes gráficas de alta calidad y fácilmente reconocibles por los clínicos, lo cual permitirá la explicación entendible del diagnóstico a pacientes y familiares.

Con los nuevos equipos de TCM multidetectores que existen en la actualidad es posible la realización de endoscopia virtual (EV).

La EV es un nuevo método diagnóstico que se realiza utilizando procesamiento computacional de imágenes en 3D obteniendo simulación visual de algún órgano específico o el equivalente a los realizados por procedimientos endoscópicos convencionales.³

Aunque todavía no se establece como estudio de rutina, en la actualidad se realizan de forma cotidiana en casos específicos, como colonoscopia virtual y broncoscopia virtual.

Por tales motivos, este estudio se realizó para establecer la viabilidad de esta nueva técnica en el tracto gastrointestinal superior, ayudando al clínico en ciertas situaciones donde la endoscopia virtual podría prácticamente dar diagnósticos más precisos, planificar la técnica quirúrgica a seguir, así como su valoración postoperatoria en distintas patologías.

Material y métodos

El estudio actual se realizó con 20 pacientes enviados al departamento de Tomografía computariza-

ABSTRACT

Objective: To describe the technique and as well as the characteristics for esophagus and stomach imaging through this method.

Material and methods: 20 patients were included, to whom

a Computerized Multi-slice Tomography (MCT) of the esophagus region was carried out. Being able to distend the digestive tract with effervescent powder for carrying out the virtual endoscopy.

Results: The anatomy of the stomach and esophagus, including the lumen was observed appropriately, although it was not possible to adequately dis-

tend the esophagogastric intersection.

Conclusions: It is an appropriate study for the esophagus and stomach evaluation through virtual endoscopy. More studies in this respect are necessary to reach the election study.

Key words: Esophagus, stomach, endoscopy.

da con previa realización de endoscopia de tubo digestivo superior del 1 de enero al 6 de agosto 2006. Posteriormente se les realizó una TCM de la región esofágica y gástrica con grosor de corte de 1.25 mm³. Logrando distender el tubo digestivo con polvos efervescentes (Carbonato de sodio y ácido tartárico), los cuales serán ingeridos por el paciente al momento exacto de iniciar el estudio 3 g que posteriormente se realizarán reconstrucciones multiplanares y navegación virtual, sin la administración de contraste oral ni intravenoso.

Resultados

El estudio comprende una revisión del 1 de enero de 2006 al 1 de agosto del 2006 de aquellos pacientes enviados al Servicio de Imagenología con previa realización de endoscopia de tubo digestivo superior, de los cuales se incluyeron a 20 pacientes a quienes se les realizó TAC de tórax y abdomen con administración de polvos efervescentes.

De los 20 pacientes, 11 (55%), eran de sexo femenino y nueve (45%) eran de sexo masculino existiendo prácticamente la misma proporción en ambos sexos.

En cuanto a la distribución por grupos de edad encontramos que de los 20 pacientes, siete se encontraban entre los 30-40 años, cuatro entre los 41-50 años, tres entre los 51-60 años, tres entre los 61-70 y tres entre los 71-80 años (*Figura 1*).

La endoscopia virtual por TCM dio los siguientes resultados: 10 pacientes presentaron estudios normales, cuatro pacientes presentaron engrosamiento de mucosa gástrica, cuatro pacientes con hernia hiatal y dos tumores gástricos (*Figura 2*).

Los 20 pacientes presentaron los siguientes diagnósticos por endoscopia convencional: seis gastritis, seis hernia hiatal, dos tumoración gástrica, cuatro normal y dos úlceras duodenales.

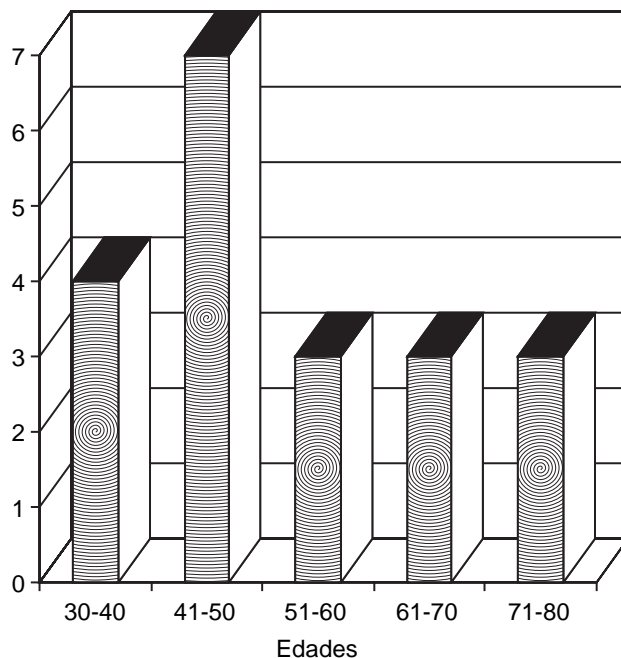


Figura 1. Distribución por edades.

Discusión

Ningún paciente refirió haber sentido alguna molestia durante el estudio ni por haber ingerido los polvos efervescentes y se pudo realizar la tomografía en todos los pacientes.

La distensión del esófago no fue satisfactoria en todos los pacientes. Especialmente en las porciones inferiores, fue difícil lograr distender lo suficiente a nivel de la unión esofagogastrica, lo que evitó poder realizar una adecuada visión por endoscopia virtual de esta área. Por lo contrario, en las porciones superior y media se distendió el esófago de forma adecuada permitiendo una navegación satisfactoria.

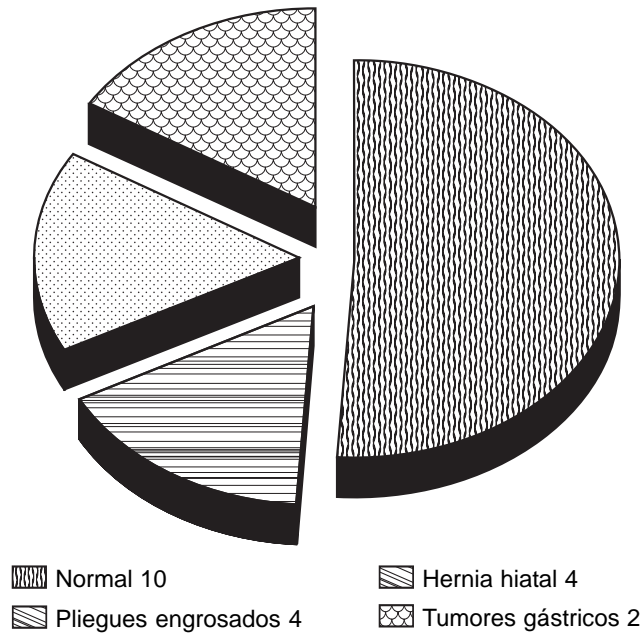


Figura 2. Patologías observadas por EV.

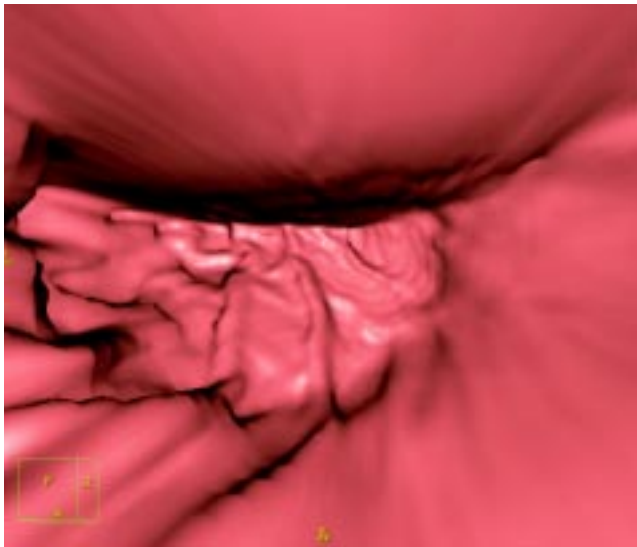


Figura 3. Mucosa gástrica normal.

Las patologías que se presentaron durante el estudio fueron de tipo inflamatorio principalmente; se observaron dos lesiones neoplásicas. En los casos de hernias hiatales que se diagnosticaron por endoscopia convencional al compararlas con las imágenes de endoscopia virtual fue muy difícil su valoración debido a la presencia de líquido en el interior de la porción intratorácica y eso es una dificultad importante para su adecuada realización.

En la cámara gástrica se logró adecuada distensión de casi todas sus porciones a excepción de la unión con el esófago.

Las patologías inflamatorias, no en todos los casos se observó el engrosamiento de los pliegues ni obviamente los cambios en la coloración de la mucosa gástrica.

Hubo dos enfermos de cáncer gástrico, los cuales fueron diagnosticados por biopsia. Los hallazgos en el adenocarcinoma fueron: engrosamiento y disminución importante de la luz gástrica, así como pobre distensión de sus paredes tras la administración de los polvos efervescentes.

La endoscopia virtual endoscópica es una nueva técnica que combina la visión por dentro de las estructuras y la visión externa de la misma.

Con este método se logra observar en forma satisfactoria el interior de la cámara gástrica y en forma más limitada el esófago (Figuras 3-6).

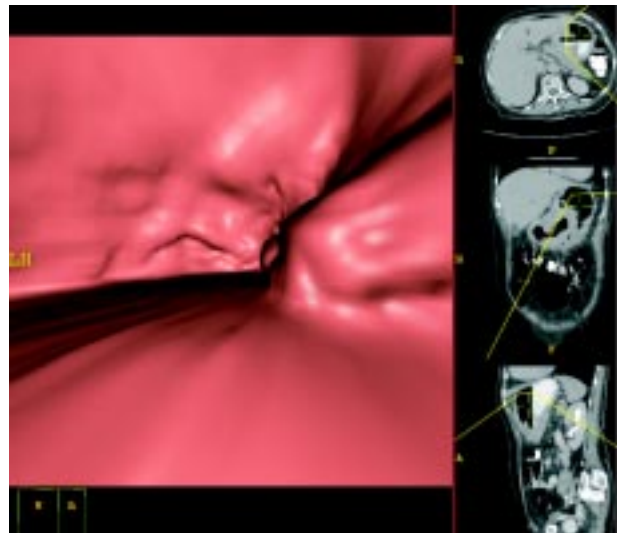


Figura 4. Esófago normal.

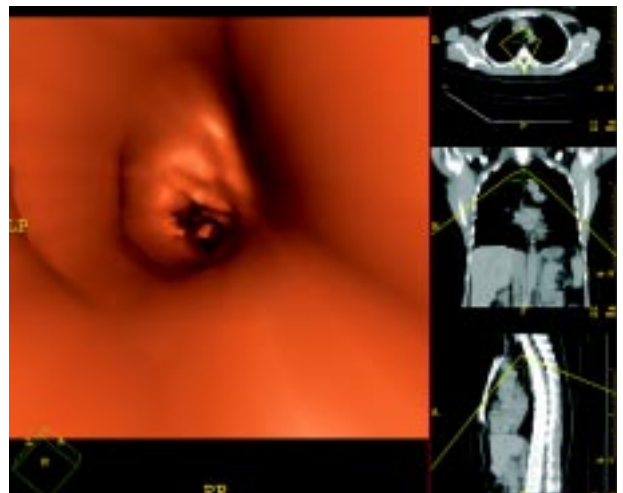


Figura 5. Fondo gástrico normal.

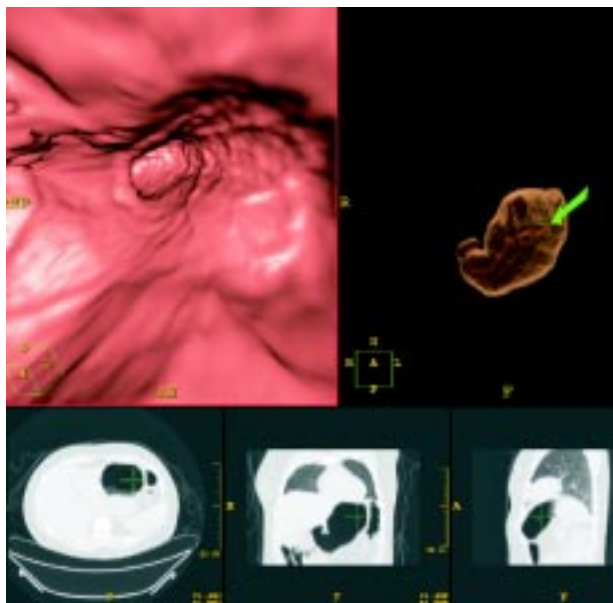


Figura 6. Píloro normal.

Para poder observar lesiones intraluminales es necesario que se encuentren las estructuras con adecuada distensión, así como la menor cantidad de líquido, debido a que al hacer las reconstrucciones no es posible navegar a través de éste, cuando no se logra puede ser una limitante.

La utilización de material de contraste yodado por vía oral no es útil para ver la mucosa gástrica por EV, esto debido a que el software no obtiene detalles de las paredes.

Conclusiones

El actual estudio de tomografía computarizada virtual orientó para poder elaborar un protocolo a seguir y conocer qué factores técnicos se deben realizar para una adecuada realización de estos estudios.

En el presente estudio se realizó endoscopia virtual de esófago y estómago para comparar si los hallazgos son similares a los encontrados por endoscopia convencional y se encontró en dos pacientes tumoración gástrica (*Figura 7*) y seis pacientes hernia hiatal, los cuales fueron vistos por ambos métodos de estudio, considerando que es un estudio adecuado para la valoración de lesiones esofágicas y gástricas.

La gastritis que se observó por endoscopia es difícil de valorar por el método virtual, a menos que el engrosamiento de los pliegues sea de forma considerable y que la cavidad gástrica se encuentre vacía (*Figura 8*).

Este método diagnóstico de imagen es útil en detectar padecimientos del tubo digestivo superior, siempre y cuando se logre adecuada distensión del

mismo, así como ausencia de líquido en la cámara gástrica.

Las reconstrucciones de Máxima Intensidad de Proyección (MIP) y Volumen Rendering (3D) son necesarias para demostrar la patología y hacer más entendible al clínico el diagnóstico por imagen.

El advenimiento de nueva tecnología en el campo de la Tomografía Computarizada ha hecho que disminuya el tiempo de realización del estudio y ha logrado mejoras en la calidad de imágenes haciendo que las reconstrucciones sean más fáciles de entender.

A pesar de ser un estudio útil y adecuado en pacientes en los que se requiere una visión más amplia de la extensión de algunas lesiones, la realización apropiada tiene el inconveniente de ser un estudio que

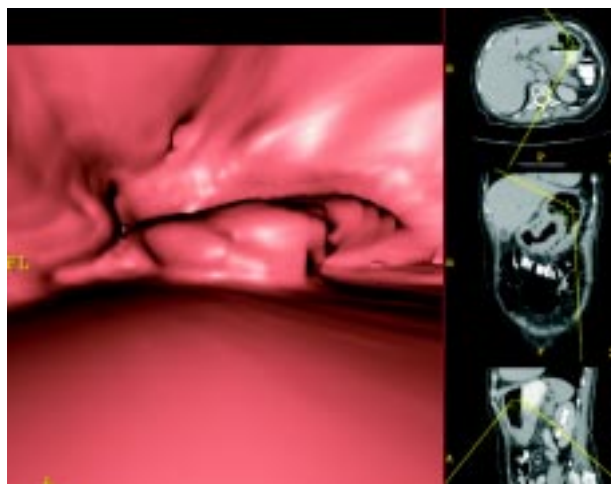


Figura 7. Tumoración gástrica con engrosamiento de pliegues gástricos.

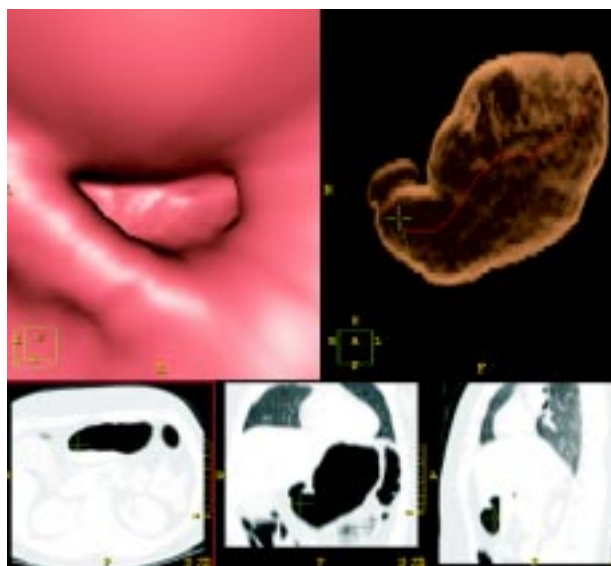


Figura 8. Cavidad gástrica.

no en todos los centros hospitalarios se encuentra a la mano, es de un alto costo y el paciente tiene expo-

sición a radiación en comparación con la endoscopia convencional.

Referencias

1. Foley WD. Multidetector CT: Abdominal Visceral Imaging. *RadioGraphics* 2002; 22: 701-19.
2. CT virtual endoscopy of the stomach: comparison study with gastric fiberoscopy. *Abdom Imaging* 2005; 4: 473-9.
3. Multidetector CT and virtual endoscopy in the evaluation of the esophagus. *Abdom Imaging* 2004; 1: 2-8.
4. Horton KM, Fishman EK. Current Role of CT in Imaging of the Stomach. *RadioGraphics* 2003; 23: 75-87.
5. Springer P, Dessl A, Giacomuzzi SM, et al. Virtual computed tomography gastroscopy: a new technique. *Endoscopy* 1997; 29: 632-4.
6. Lee DH. Two-dimensional and three-dimensional imaging of gastric tumors using spiral CT. *Abdom Imaging* 2000; 25: 1-6.
7. Rogalla P, Meiri N. Virtual endoscopy of the trachea and the bronchi. In: Rogalla P, Terwisscha van Scheltinga J, Hamm B (eds.). *Virtual endoscopy and related 3D techniques*. Berlin: Springer; 2001, p. 45-75.
8. Hopper KD, Iyriboz AT, Wise SW, Neuman JD, Mauger DT, Kasales CJ. Mucosal detail at CT virtual reality: surface versus volume rendering. *Radiology* 2000; 214: 517-22.
9. Eisen G, Baron T, Dominitz J, et al. Complication of upper GI Endoscopy. *Gastrointest Endosc* 2000; 52: 127-9.



La Sociedad Mexicana de Anales de Radiología

Les hace una cordial invitación de visitar su página web

www.smri.org.mx