

Dra. Guadalupe M.L. Guerrero Avendaño,<sup>1</sup>  
 Dr. Roberto Navarro Burciaga,<sup>2</sup>  
 Dr. Luis Vásquez Comarazamy,<sup>1</sup>  
 Dr. Mario Lemus Velásquez,<sup>1</sup>  
 Dr. Gregorio Viramontes Trejo,<sup>3</sup>  
 Dr. Luis Ramos Méndez Padilla<sup>1</sup>

## Resultados a largo plazo de dilatación progresiva de la vía biliar en estenosis benigna

**RESUMEN:** La estenosis benigna de la vía biliar (EBVB) es una complicación poco frecuente de la colecistectomía; ya sea por laparotomía o por laparoscopia. Desde hace ocho años, en el Departamento de Radiología Vascular e Intervencionista del Hospital General de México O.D. (HGM), hemos manejado este tipo de lesiones mediante la realización inicial de una colangiografía percutánea transhepática (CPTH) con técnica de aguja fina e instalación de catéter de drenaje biliar mixto (bilio-entérico) y dilataciones progresivas desde un calibre 8 fr, hasta llegar a un 20 fr, en un lapso de 18 a 24 meses. En este reporte presentamos los resultados a largo plazo de 30

pacientes que fueron sometidos a este tipo de tratamiento. Utilizamos la técnica de cambio secuencial de catéteres, ya que hemos observado que la estenosis post-cicatricial de la vía biliar es sumamente difícil en su manejo tanto quirúrgico como por radiología intervencionista o endoscopia, por lo que elegimos este como método de elección y no a la dilatación con catéteres balón para plastía (a pesar de que en ocasiones nos auxiliamos con ellos) o la colocación de Stent metálico, para obtener un resultado duradero y con menor posibilidad de re-estenosis.

**PALABRAS CLAVE:** Colecistectomía, estenosis benigna de la vía biliar, drenaje biliar.

<sup>1</sup> Del Departamento de Radiología Vascular e Intervencionista. Servicio de Radiología. Hospital General de México O.D.,  
<sup>2</sup> del Servicio de Radiología, Instituto Nacional de Ciencias Médicas y Nutrición "Salvador Zubirán" y de la <sup>3</sup> Facultad de Medicina, UNAM.  
 Copias (copies): Dra. Guadalupe M.L. Guerrero Avendaño Tuxpan 10 PB 1, Col. Roma, México, D.F.

### Introducción

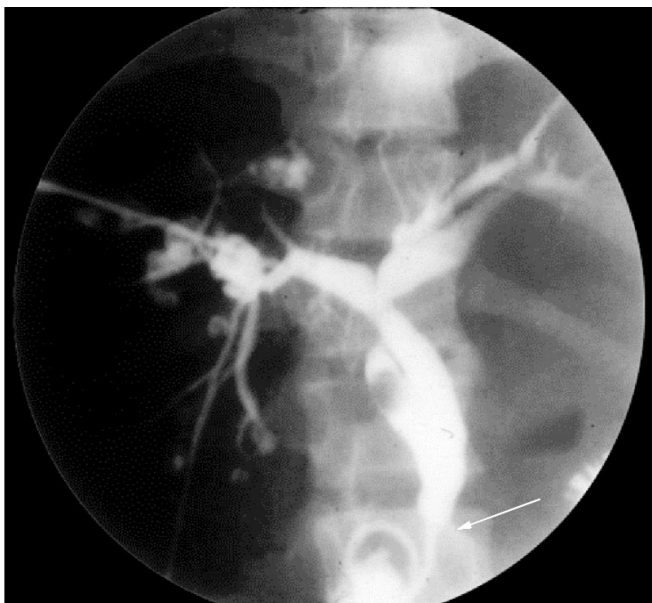
La colecistectomía es la cirugía abdominal que más se realiza en el mundo. Con el advenimiento de las técnicas laparoscópicas y durante la natural curva de aprendizaje, se presentó un incremento en las lesiones involuntarias a la vía biliar<sup>1-4</sup>, describiéndose también, secundaria a esta técnica, la fibrosis por quemadura posterior a la utilización de calor como cauterizante,<sup>4</sup> misma que se presenta desde 15 días hasta seis meses después de realizar la cirugía.<sup>4</sup> Las lesiones intrínsecas de la vía biliar, además del resultado de una colecistectomía por laparotomía o laparoscopia<sup>4,5,6,7</sup> pueden también ser secundarias a una exploración de la vía biliar, a una anastomosis bilio-digestiva, una gastrectomía, cirugía hepática, resección co-

lónica, trasplante hepático o a traumatismo. Desgraciadamente, este tipo de lesiones, de no ser manejadas a tiempo y en forma adecuada, pueden llevar a un desenlace fatal a corto o mediano plazo.<sup>1</sup> Es también importante considerar las variantes anatómicas, ya que, en ocasiones, la anatomía de la vía biliar difiere mucho de lo frecuente, condicionando mayor posibilidades de complicación.<sup>5</sup> En los últimos años, el clínico ha podido disponer de las técnicas de radiología intervencionista para el tratamiento de las enfermedades biliares. En la mayor parte de los casos, este tipo de procedimientos pueden reducir los costos al disminuir el tiempo de hospitalización y mejorar la calidad de vida. Los reportes que existen del manejo de la vía biliar obstruida mediante radiología intervencionis-

ta, mencionan básicamente la derivación bilio-entérica y ferulización del colédoco con prótesis metálicas intraductales previa plastía de la vía biliar, en procesos malignos refiriendo que los resultados obtenidos con la aplicación de estos Stents en las estenosis benignas, son inadecuados. En la literatura mundial se concluye que el método de elección para el tratamiento de la EBVB es el quirúrgico.<sup>18</sup> En 1997, reportamos en forma preliminar el procedimiento de cambios secuenciales con prótesis plástica, en 21 pacientes. Este reporte actual, es el resultado a largo plazo de estos 21 pacientes más otros nueve, que han sido tratados mediante esta técnica.<sup>1</sup>

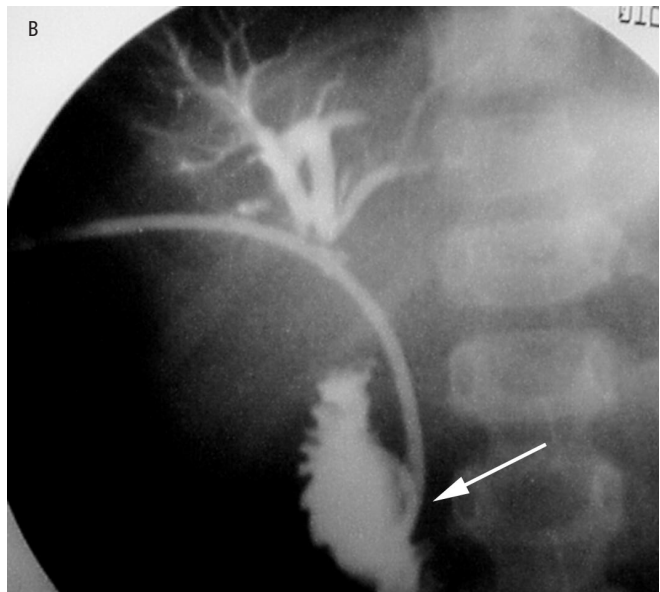
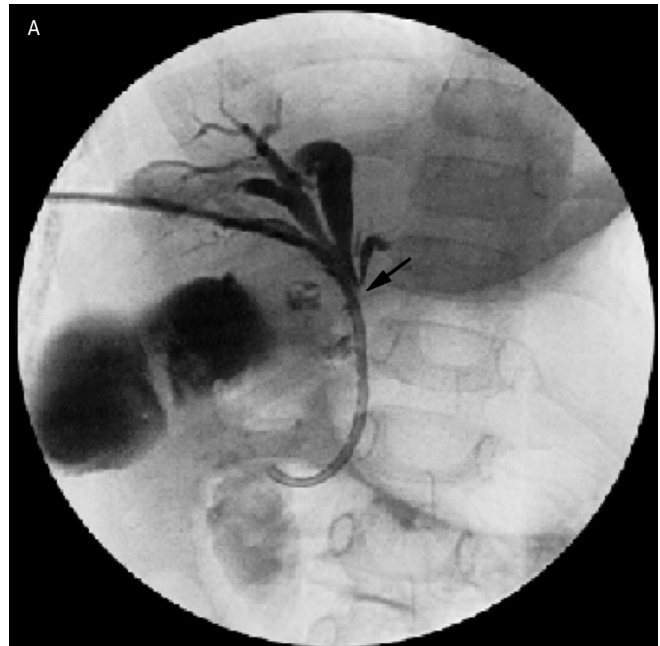
## Material y métodos

Todos los pacientes fueron recibidos y manejados en el Departamento de Radiología Vascular e Intervencionista del HGM en un periodo comprendido entre enero de 1995 hasta diciembre de 2001. De 268 procedimientos de CPTH, 161 correspondieron a procesos neoplásicos malignos y 107 benignos. De estos, 35 correspondieron a EBVB, identificada y sustentada por las imágenes obtenidas al realizar la CPTH diagnóstica. Los criterios de inclusión fueron: pacientes con EBVB demostrada por CPTH, bilirrubinas aumentadas (excepto en aquellos casos de fístulas biliares), con una o más cirugías abdominales, que aceptaran ser sometidos al procedimiento. Los criterios de exclusión fueron: estenosis de origen neoplásico maligno, alteraciones graves en las pruebas de función hepática (PFH's) y las pruebas de coagulación; o que no aceptara el tratamiento propuesto. Se eliminaron a cinco pacientes:



**Figura 1.** Femenino 19 años. Antecedente de colecistectomía abierta. Existe un litio residual en el cístico remanente, colangitis y estenosis del colédoco distal (flecha). Drenaje bilio-entérico con catéter 8 fr, se utilizaron antibióticos y posteriormente cambios secuenciales hasta llegar a 18 fr.

Tres pacientes por abandono, una niña de tres años postrasplante de hígado, fue sometida a nuevo trasplante y un pequeño de seis meses (la EBVB fue el resultado de resección quirúrgica de intestino con enterocolitis necrotante) quien falleció por complicaciones de una venodi-



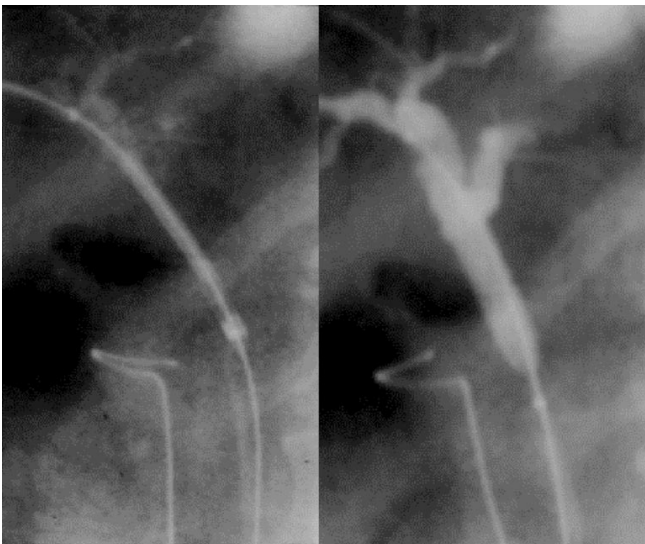
**Figura 2.** a) CPTH en paciente masculino de 7 años. Antecedente de trauma abdominal cerrado y cirugía (colecistectomía, reparación de porta, esplenectomía y segmentectomía hepática). Se formó un biloma a través del cístico remanente. Una vez que se drenó el biloma, se colocó catéter de derivación bilio-entérica con cambios cada tres meses. Como puede observarse, la zona de estenosis es muy cerrada (flecha negra), por lo cual no fue posible en este primer intento formar la cola de cochino en intestino. (a) En un segundo intento, dos semanas después, fue posible cambiar a un catéter multifenestrado y fijar su porción distal en duodeno (flecha blanca). En esta segunda imagen se puede también observar que el biloma ha desaparecido (b).

sección. Todos los pacientes fueron sometidos a CPTH diagnóstica y derivación biliar mixta (bilio-entérica), la mayoría de las veces se logró la derivación bilio-entérica en el primer intento, sin embargo en algunos pacientes se logró al segundo o incluso al tercer intento. Las CPTH se realizaron en sala de Angiografía, Advantx LCV / VP8 / AWS y en arco auxiliar, Stenoscope G.E. Medical Systems. Los pacientes menores de 15 años, bajo anestesia general y los mayores con analgesia subdérmica con nalbupina. Previa asepsia y antisepsia de región costal derecha, colocación de campos estériles y con técnica de aguja fina (21 g) se realizó CPTH, utilizando medio de contraste iónico (no iónico en pacientes menores de 15 años) en las cantidades necesarias para identificar la vía biliar y definir el sitio de la estenosis (Figura No. 1). Una vez identificado el sitio de obstrucción, se colocó catéter de drenaje bilio-entérico con ayuda de dilatadores y guías metálicas, los dilatadores de calibre 6 a 9 fr. Cuando esto no fue factible en el primer intento, se colocó catéter de drenaje externo y dos semanas después, nuevo intento de mixto. En varios pacientes se llevó a cabo hasta un tercer intento (Figura No. 2). En algunos, también nos auxiliamos con un balón para plastia y tratamos de dilatar sitios de estenosis muy cerradas (Figura No. 3). El primer catéter fue un catéter biliar con terminación en cola de cochino, 8 fr, con orificios en la porción distal. El primer cambio se realizó a los tres meses a un catéter 10 fr, tres meses después a 12 fr, 14, 16 y 18 fr, consecutivamente, En algunos pacientes fue posible llegar hasta 22 fr (Figura No. 4). Después de 18 meses, se realizó el retiro de la instrumentación, inyectando inicialmente medio de contraste a través del catéter. Al corroborar su permeabilidad, se retiró este catéter y a través de

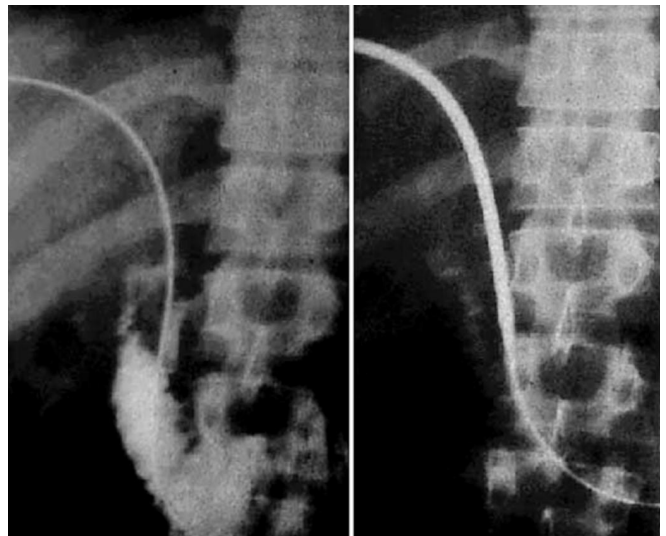
la fístula transhepática, se inyectó nuevamente medio de contraste, para corroborar el paso al intestino (Figura No. 5). El control subsiguiente lo efectuamos con pruebas de función hepática y ultrasonido hepático, cada seis meses durante tres años.

## Resultados

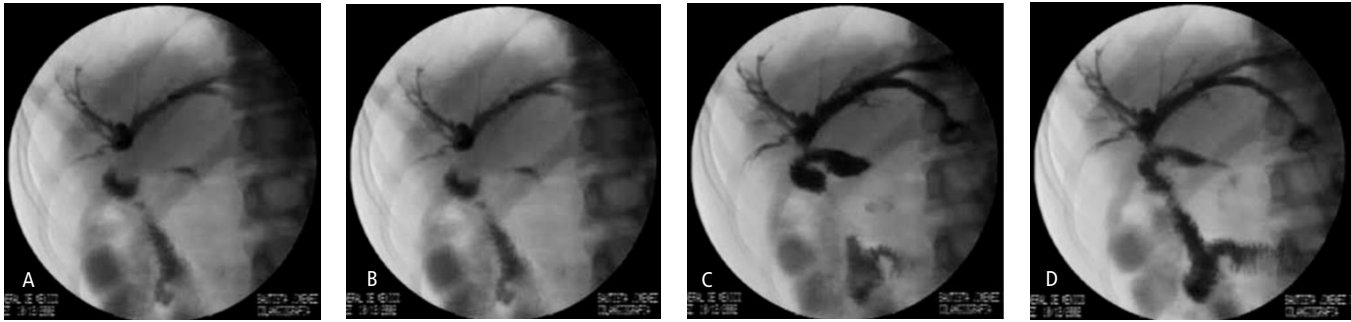Se realizaron 268 procedimientos de CPTH en un periodo comprendido entre el 1° de enero de 1995 y el 31 de diciembre de 2001. En 161 de estos pacientes, se diagnosticó obstrucción hepática de origen neoplásico maligno. De los 107 pacientes con procesos obstructivos de tipo benigno, únicamente 35 de ellos presentaron una estenosis benigna de la vía biliar y 30 fueron sometidos a este protocolo de manejo. Posterior a la realización de la CPTH inicial, en la que demostramos la EBVB, pudimos observar lo siguiente: La edad oscila entre los 7 y 57 años, con una media de 36 años y promedio de 33.3 años. 20 pacientes fueron del sexo femenino (66.6 %) y diez (33.3%) del sexo masculino, predominio de dos a uno en el sexo femenino (Cuadro No. 1). En 14 de ellos (46.6 %) la EBVB fue secundaria a una cirugía por laparotomía y en 16 (53.3%) a colecistectomía laparoscópica (Cuadro No. 2). Todos ellos se encuentran en control posterior al retiro de la instrumentación; 24 de ellos (80%) asintomáticos, tres (10 %) con cuadros repetidos de colangitis y daño hepático secundario, dos (6%) con reestenosis y formación de litos y uno (3%) muerte por cirrosis hepática secundaria al daño hepático (por colangitis de repetición) (Cuadro No. 3) aquellos pacientes en quienes la evolución es adecuada



**Figura 3.** En algunos casos, cuando la estenosis estaba muy cerrada, nos auxiliamos con un catéter balón para realizar plastia del sitio de estenosis. Una vez cedió dicha estenosis, se feruliza con el catéter biliar 8 fr con terminación en cola de cochino.



**Figura 4.** Tres meses posteriores a la instalación del primer catéter bilio-digestivo, 8 fr, se sustituye dicho catéter por uno de mayor calibre (10 fr) El procedimiento para lograr este recambio es sencillo, se introduce una guía metálica a través del catéter 8 fr, se retira, se dilata a 11 fr, con ayuda de dilatador plástico y se sustituye por un catéter 10 fr.



**Figura 5.** Paciente con antecedente de EBVB secundaria a derivación quirúrgica biliodigestiva, posterior a lesión iatrógena de la vía biliar. En el procedimiento de control y retiro de la instrumentación biliar, se puede observar en la imagen (a), control del drenaje mixto, 18 meses posterior a la CPTH; imagen (b), inyección de medio de contraste a través de sonda 20 f; imagen (c) vaciamiento total de la vía biliar, aun con catéter; e imagen (d), vaciamiento total al intestino, sin catéter.

da, hemos continuado el seguimiento mediante ultrasonido y PFH cada seis meses, los cuales han sido reportados dentro de los límites normales.

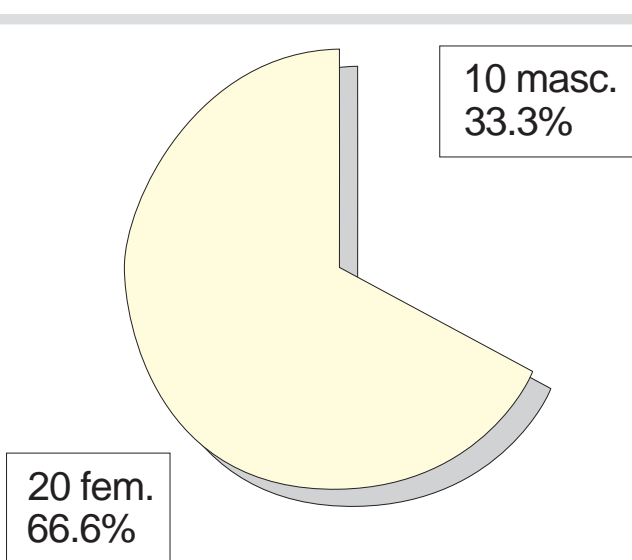
### Discusión

Cuando existen diversos tratamientos propuestos para la corrección de un problema, es muy probable que ninguno sea totalmente efectivo o específico para resolverlo. Este es el caso de la lesión involuntaria de la vía biliar.<sup>68</sup> Una condición relativamente común y que no ofrece una morbilidad alta, se convierte en un problema que puede llevar a consecuencias fatales. La búsqueda de una solución viable y efectiva en la reparación de la permeabilidad de los conductos biliares nos ha llevado a intentar esta técnica, con resultados alentadores. Por las características histológicas propias de la vía biliar y el calibre de ésta, existe una natural tendencia a la fibrosis y obstrucción posterior a su manipulación, si a esto se le suman los factores propios de cada paciente, tales como las variantes anatómicas o bien la tendencia a la cicatri-

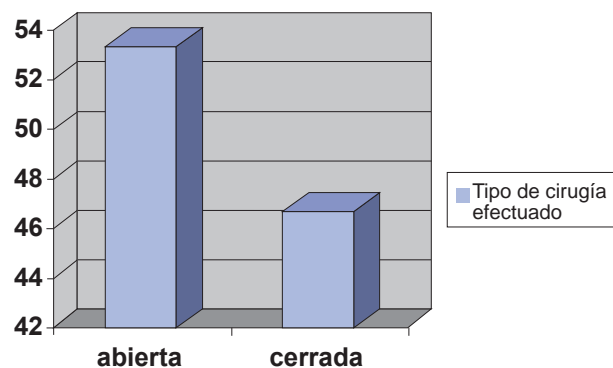
zación hipertrófica, tenemos como resultado un problema con alto grado de dificultad en su resolución. Si se intenta una solución quirúrgica, puede condicionar nueva fibrosis y obstrucción, aun en las derivaciones biliodigestivas. La CPTH, cuando es realizada con técnica de aguja fina y poca manipulación biliar, favorece el acceso transhepático a la vía biliar (dilatada o no) y de esta forma es factible la instalación de un catéter de derivación. De primera intención deberá intentarse la colocación del catéter de drenaje bilioentérico, cuando esto es posible. La ferulización de la vía biliar deberá ser también prolongada para evitar una reestenosis en tejido aún no cicatrizado.

En algunos reportes de la literatura, se menciona la utilización de Stents metálicos con malos resultados y se concluye que estos deberán limitarse en su aplicación a las estenosis neoplásicas malignas de la vía biliar.<sup>5,18,33,43,48,50</sup> También se refiere que la plastía tiene pobres resultados. La solución que proponemos es accesible, cuando se realiza por personal médico capacitado, sin embargo no está exenta de riesgos y complicaciones. La complicación más reportada en los pacientes sometidos a este proce-

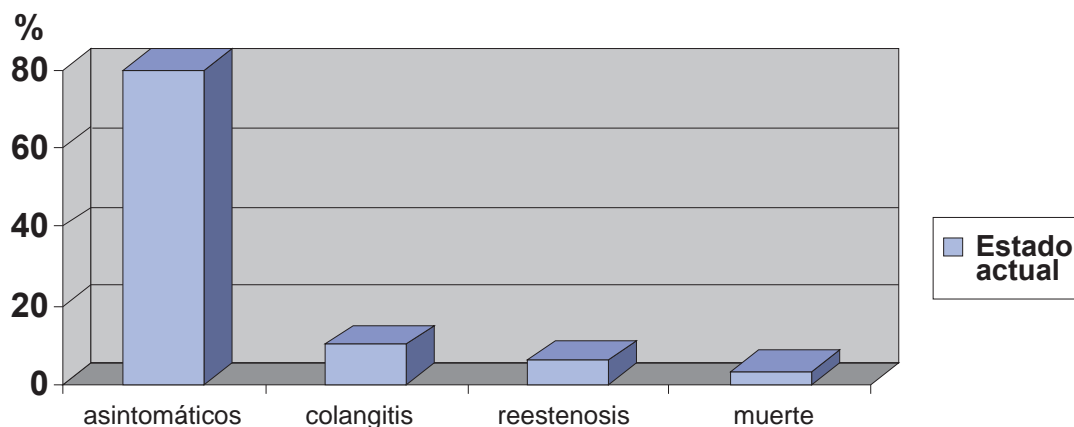
**Cuadro I.**



**Cuadro II.** De 30 pacientes, 16 (53.3%) con antecedente de cirugía por laparotomía y 14 (47.7%) por laparoscopia



**Cuadro III.** Estado actual de los pacientes, expresado en porcentajes.



dimiento, fue la incomodidad condicionada por la presencia de un catéter trans-costal. En segundo lugar, los catéteres tienden a la obstrucción por bilis adherida a sus paredes en tres a cuatro meses, por tal motivo realizamos los cambios cada tres meses, sin embargo en pacientes con poca ingesta de líquidos, o bien con bilis densa, la obstrucción se presentó antes de los tres meses. Otra complicación, fue la salida accidental del catéter, sobre todo en niños, la cual se resolvió reinstalando el catéter utilizando guía metálica y dilatadores. La EBVB es un problema poco frecuente, su porcentaje de presentación es de aproximadamente 0.02 % posterior a la colecistectomía; desafortunadamente su reparación es difícil y ha sido motivo de varios estudios, sin lograr el éxito absoluto.<sup>7,9,16-20</sup> Presentamos este trabajo como una alternativa viable, en un periodo suficiente para realizar un seguimiento confiable.

### Abstract

Benign stenosis of biliary tract is an uncommon complication of Cholecystectomy even if it is by laparotomy or laparoscopic. Eight years ago, at the Hospital General de México, in the Vascular and Interventional Department, we have treated 30 patients with this problem, by a simple percutaneous colangiography and biliary-digestive derivation, with sequential changes of catheters from an 8 to a 20 fr. during a period of 18 to 24 months. In this paper we report our long term results with this kind of treatment. We use this technique because we have seen that the biliary tract plasty, after surgical lesions, is very difficult to performed and the results are very poor. Sometimes we use it during the initial percutaneous cholangyography, but not as a unique procedure itself. Our results show that this technique was successful in 80 % of our patients.

### Referencias

1. Pérez MJ, Guerrero AG, Ramos ML. Manejo de la estenosis biliar benigna con férulas intercambiables. *Rev Mex Radiol* 1997; 51:109-113.
2. Lillemoe KD, Pitt HA, Cameron JL. Current management of benign duct strictures. *Adv Surg* 1992; 25: 119-174.
3. Jiménez M, Suarez F, Rostagno R, Gancedo C, Ferraina P. Tratamiento percutáneo en la estenosis benigna de hepatoyeyunoanastomosis. *Intervencionismo*. 1998; 1:
4. Draganov P, Hoffman B, Marsh W, Cotton P, Cunningham J. Long term outcome in patients with benign biliary strictures treated endoscopically with multiple Stents. *Gastrointest Endosc* 2002; 55: 680-686.
5. O'Brien SM, Hatfield AR, Craig PI, Williams SP. A 5 year follow up of self-expanding metal Stents in the endoscopic management of patients with benign bile duct strictures. *Eur J Gastroenterol Hepatol* 1998; 10: 141-145.
6. Savader SJ, Lillemoe KD, Prescott CA, Winick AB, Venbrux AC. Laparoscopic cholecystectomy-related bile duct injuries: a health and financial disaster. *Ann Surg* 1997; 225: 268-273.
7. Shea JA, Healey MJ, Berlin JA, Clarke JR, Malet PF, Staroscik RN. Mortality and complications associated with laparoscopic cholecystectomy. A meta-analysis. *Ann Surg* 1996; 224: 609-620.
8. Teplick SK, Haskin PH, Matsumoto T, Wolferth Ch, et al. Radiología quirúrgica del sistema biliar y páncreas. *Clini Quir de Nort* 1984; 1: 85-112.
9. Berci G, Phillips E. Continuing hazard of the learning curve in laparoscopic cholecystectomy. *Am J Surg* 1995; 61: 914-918.
10. Aoki T, Kubota K, Oka T, Hasegawa K, Hirai I, Makuuchi M. Follicular cholangitis: another cause of benign biliary stricture. *Hepatogastroenterology* 2003; 50: 639-642.
11. Skamoto I, Iwanaga S, Nagaoki K, Matsuoka Y, Ashizawa K, Uetani M, et al. Intrahepatic Biloma Formation (Bile Duct Necrosis) After Transcatheter Arterial Chemoembolization. *AJR Am J Roentgenol* 2003; 181:79-87.
12. Courbiere M, Pilleul F, Henry L, Ponchon T, Touzet S, Valette PJ. Value of magnetic resonance cholangiography in benign and malignant biliary Stenosis: comparative study with direct cholangiography. *J Comput Assist Tomogr* 2003; 27:315-320.

13. Lazaridis C, Papaziogas B, Alexandrakis A, Galanis I, Argiriadou H, Papaziogas T. Intrahepatic lithiasis as a late complication of hepaticojejunostomy. *Surg Endosc* 2003; 17:459-463.
14. Zherlov GK, Zykov DV, Klokov SS, Autlev KM, Kuz'min AI. Prophylaxis and treatment of reflux cholangitis. *Khirurgiia (Mosk)* 2002; 12:17-20.
15. Binkley CE, Eckhauser FE, Colletti LM. Unusual causes of benign biliary strictures with cholangiographic features of Cholangiocarcinoma. *J Gastrointest Surg* 2002; 6: 676-681.
16. Schiano Di Visconte M. Análisis de pathogenetic mechanism of common bile duct iatrogenic lesion during laparoscopic cholecystectomy. A review of the literature. *Minerva Chir* 2002; 57:663-667.
17. Gazzaniga GM, Filaurio M, Mori L. Surgical treatment of iatrogenic lesions of the proximal common bile duct. *Worl J Surg* 2001; 25: 1254-1259.
18. Quintero GA, Patino JF. Surgical management of benign strictures of the biliary tract. *Worl J Surg* 2001; 25:1245-1250.
19. Moser AJ. Benign Biliary Stictures. *Curr Treat Options Gastroenterol* 2001; 4: 377-387.
20. Leibl BJ, Ulrich M, Scheuritzel U, Wellhauser U, Schmidt W, Marquardt B, Hass K, Metzger H, Bittner R. [Selective pre- intra- and postoperative bile duct diagnosis- -an efficient and low complication regimen within the scope of laparoscopic cholecystectomy. Early and late results of a prospective study] *Chirurg* 2001; 72:812-817.
21. Bresadola V, Intini S, Terrosu G, Baccarani U, Marcellino MG, Sistu M, Scanavacca F, Bresadola F. Intraoperative cholangiography in laparoscopic choelcystectomy during residency in general surgery. *Surg Endosc* 2001; 15: 812-815.
22. Macken E, Drijkoningen M, Van Aken E, Van Steenberghe W. Brush cytology of ductal strictures during ERCP. *Acta Gastroenterol Belg* 2000; 63: 254-259.
23. Bjornsson ES, Kilander AF, Olsson RG. Bile duct bacterial isolates in primary sclerosing colangitis and certain other forms of cholestasis a study of bile cultures from ERCP. *Hepatogastroenterology* 2000; 47:1504-1508.
24. Gerhards MF, Vos P, van Gulik TM, Rauws EA, Bosma A, Gouma DJ. Incidence of benign lesions in patients resected for suspicious hilar obstruction. *Br J Surg* 2001; 88: 48-51.
25. Bourke MJ, Elfant AB, Alhalel R, Scheider D, Kortan P, Haber GB. Sphincterotomy-associated biliary strictures: Features and endoscopica management. *Gastrointest Endosc* 2000; 52: 494-499.
26. Cappellani Adi Vita M, Zanghi A, Calcione P, De Luca A. Cystic dilation of common bile duct. Case report and review. *Ann Ital Chir* 2000; 71: 145-149.
27. Mussack T, Trupka AW, Schmidbauer S, Hallfeldt KK. [Timely management of bile duct complications after laparoscopic cholecystectomy] *Chirurg* 2000; 71:174-181.
28. Neuhaus P, Schmidt SC, Hintze RE, Adler A, Veltzke W, Raakow R, Langrehr JM, Bechstein WO. [Classification and treatment of bile duct injuries after laparoscopic cholecystectomy] *Chirurg* 2000; 71:166-173.
29. Riederer J. [Obstructive jaundice du to sludge in the common bile duct] *Dtsch Med Wochenschr* 2000; 125:11-14.
30. Giannini E, Ceppa P, Botta F, Fasoli A, Romagnoli P, Cresta E, Venturino V, Rizzo D, Celle G, Testa R. Steatosis and bile duct damage in chronic hepatitis C: distribution and relationships in a group of Northern Italian patients. *Liver* 1999; 19:432-437.
31. Binkley CE, Eckhauser FE, Colletti LM. Unusual causes of benign biliary strictures with cholangiographic features of cholangiocarcinoma. *J Gastrointest Surg* 2002; 6: 676-681.
32. Lapeyre M, Mathieu D, Tailboux L, Rahmouni A, Kobeiter H. Dilatation of the intrahepatic bile ducts associated with benign liver lesions: an unusual finding. *Eur Radiol* 2002; 12: 71-73.
33. Quintero GA, Patino JF. Surgical management of benign strictures of biliary tract. *World J Surg* 2001; 25: 1245-1250.
34. Moser AJ. Benign Biliary Strictures. *Curr Treat Options Gastroenterol* 2001; 4: 377-387.
35. Kim JE, Lee KT, Park DI, Hyun JG, Paik SW, Rhee JC, *et al*. The clinical significance of common bile-duct dilatation in patients without biliary symptoms or causative lesions on ultrasonography. *Endoscopy* 2001; 33: 495-500.
36. Irie H, Honda H, Aibe H, Kuroiwa T, Shimada M, Masuda K. MR Cholangiopancreatographic differentiation of benign and malignant intraductal mucin-producing tumors of the páncreas. *AJR Am J Roentgenol* 2000; 174:1403-1408.
37. Knapen P, Ponette E, Marchal G, Baert AL, Van Steenberghe W, Fevery J, *et al* Three cases of non-tumoural tight stenosis of the bifurcation of the hilar bile ducts. *Rofo Fortschr Geb Roentgentr Neuen Bildgeb Verfahr* 1994; 161:561-563.
38. Gorini P, Fogli L, Belcastro S. [Benign obstruction of the common bile duct: what is the current role of transduodenal sphincteroplasty?] *Minerva Chir* 1994; 49: 773-778.
39. Csendes A, Diaz JC, Burdiles P, Maluenda F, Korn O. Late results of primary repair and follow-up in 53 patients with injuries to the common bile duct occurring during cholecystectomy (distal perforation, tears, ligation or suture).
40. Maccioni F, Rossi M, Salvatori FM, Ricci P, Bezzi M, Rossi P. Metallic stents in benign biliary strictures: three-year follow-up. *Cardiovasc Intervent Radiol* 1992; 15: 360-366.
41. Verbeek PC, van Leeuwen DJ, de Wit LT, Reeders JW, Smits NJ, Bosma A, *et al*. Benign fibrosing disease at the hepatic confluence mimicking Klatskin tumors. *Surgery* 1992; 112: 866-871.
42. Csendes A, Diaz C, Burdiles P, Nava O, Yarmuch J, Maluenda F, Fernandez E. Indications and results of heticojejunostomy in benign structures of the biliary tract. *Hepatogastroenterology* 1992; 33:336.
43. Wetter LA, Ring EJ, Pellegrini CA, Way LW. Differential diagnosis of sclerosing cholangiocarcinoma of the common hepatic duct (Klatskin tumors). *Am J Surg* 1991; 161: 57-62.
44. Orozco H, Takahashi T, Tielve M, Hernandez-Ortiz, Prado-Orozco E. [Migration of transhepatic T tube in iatrogenic lesion of the bile ducts. Report of a case] *Rev Gastroenterol Mex* 1990; 55:71-74.
45. Cardwell RJ, Phillips E, Thomford NR. Idiopathic benign stricture of the common bile duct. *Am J Gastroenterol* 1989; 84:56-58.
46. Roy PK, Hasan M, Khan AK. Correlation of percutaneous transhepatic cholangiogram with operative findings. *Bangladesh Med Res Council Bull* 1985; 11:15-19.
47. Gandini G, Asnaghi R, Cesarani F, Righi D, Fronda GR, Robecchi A. [Percutaneous correction of benign stenosis of the bile ducts and biliary-digestive anastomosis. Percutaneous transhepatic biliplasty] *Radiol Med (Torino)* 1985; 71: 307-315.
48. Blumgart LH, Kelley CJ. Hepaticojejunostomy in benign and malignant high bile duct stricture: approaches to the left hepatic ducts. *Br J Surg* 1984; 71: 257-261.
49. Brandt P, Blum U, Schroder D. [Late results after reconstruction of iatrogenic bile duct injuries] *Fortschr Med* 1980; 98:213-216.
50. Pollock TW, Ring ER, Oleaga JA, Freiman DB, Mullen JL, Rosato EE. Percutaneous decompression of benign and malignant biliary obstruction. *Arch Surg* 1979; 11:148-151.