

Dra. Eloísa Asia Sánchez Vivar,<sup>1</sup>  
 Dra. Michelle Lamothe Ibarra,  
 Dr. Félix Redondo Santos,  
 Dra. Julia Martín Ramos

## Curvas de perfusión por Resonancia Magnética de mama en pacientes del Hospital General de México con categorías BIRADS 4 y 5 del CAR con su estirpe histológica

### RESUMEN

**Introducción:** La Resonancia Magnética de mama (RMM) proporciona información valiosa acerca de muchas patologías mamarias que no pueden obtenerse mediante otras modalidades de diagnóstico, dando datos adicionales sobre las características dinámicas de las lesiones con la administración del medio de contraste con el que se obtienen las curvas cinéticas. El análisis de éstas está establecido por el BIRADS del CAR, que se incluya una fase inicial y una tardía. La primera se caracteriza por el incremento en la intensidad de señal obtenido desde los primeros noventa segundos hasta los dos minutos posteriores a la administración del contraste y la fase tardía representa la permanencia del contraste en la lesión y determina el tipo de curva.

**Material y métodos:** Estudio prospectivo, realizado del 1 de marzo al 31 de diciembre del 2009 en el Departamento de Imagen Mamaria del Hospital General de México. Se realizaron estudios de Resonancia Magnética de Mama (RMM) a pacientes categorizadas como BIRADS 4 y 5 mediante mastografía y ultrasonido. Se analizaron los criterios morfológicos, dinámicos y se describieron agrupados según el diagnóstico histopatológico.

**Resultados:** Fueron 35 pacientes, con 40 lesiones de las cuales se definieron siete tipos histológicos: carcinoma canalicular infiltrante en donde predominaron las curvas tipo III, carcinoma Canalicular *in situ* mostraron curvas tipo II, carcinoma lobulillar con curvas indeterminadas y tipo I, un carcinoma mioepitelial, el cual mostró curva tipo III, tumor Phyllodes y un abs-

ceso, estos últimos con curvas típicamente benignas I y II.

**Conclusión:** Las curvas de perfusión tipo II y III son características de lesiones malignas. Las tipo II con ascenso intermedio o lento o bien las tipo I, no son concluyentes de benignidad cuando existen datos morfológicos que sugieren lo contrario, deben tomarse en cuenta además de la morfología de la lesión, hallazgos asociados y nunca olvidar la clínica.

En orden de frecuencia las curvas tipo II con ascenso rápido y tipo III son más frecuentes en CCI, tumores mixtos, enfermedad de Paget, así como en un tumor mioepitelial.

**Palabras clave:** Resonancia Magnética de mama, curvas cinéticas, BIRADS del CAR.

*continúa en la pág. 46*

<sup>1</sup>Del Hospital General de México. Dr. Balmis No. 148, Col. Doctores, 06720, México, D.F.  
 Copias (copies): Dra. Eloísa Asia Sánchez Vivar E-mail: sv@yahoo.com.mx

### Introducción

La RMM proporciona información valiosa acerca de muchas patologías mamarias que no pueden obtenerse mediante otras modalidades de diagnóstico por imágenes, como la mamografía o el ultrasonido. Es el mé-

todo más sensible hasta en un % para demostrar lesiones de la mama, sin embargo, dado que su especificidad es del % no está indicada para pesquisa.

Las indicaciones de la RM de mamas son: Evaluación de la extensión local de la enfermedad en pacientes con diagnóstico histopatológico de carcinoma mamario; ya que esta modalidad ha logrado demostrar lesiones no vistas en la mastografía, en el mismo lado afectado en

## ABSTRACT

**Introduction:** Mammary Magnetic Resonance (MMR) provides valuable information about the several mammary pathologies that may not be obtained through other diagnosis modes, providing further data upon dynamic injuries characteristic with administration of the contrast patient with which kinetic curves obtained. The analysis of the above is established by CAR BIRADS, which is included in an initial and late stages, the first is characterized by increasing the signal intensity obtained from the first ninety seconds until the two further minutes following the administration of the contrasting agents and the late stage represents the contrast stay in the injury and determines the curve type.

**Material and methods:** Prospective study, carried out from march 1<sup>st</sup> to December 31<sup>st</sup>, 2009, in the Mammary Imaging Department of the General Hospital in Mexico (Departamento de Imágen Mamaria del Hospital General de México). Mammary Magnetic Resonance studies (MMR) were carried out to patients classified as 4 BIRADS and 5 through mastography and ultrasound. Morphological, dynamical criteria were analyzed and were described as a group according to the hystopatological diagnosis.

**Results:** 35 patients with 40 injuries from which seven histological types were defined: infiltrating canalicular carcinoma were curve types II predominated, canalicular carcinoma in situ showed type II curves, lobulillar carcinoma undetermined curves type I, mioepithelial carcinoma, which showed the type III curve,

Phyllodes Tumor and one abscess, the later with typical benign I and II curves.

**Conclusion:** Type II and III perfusion curves are characteristics of malign injuries. Those of type II with intermediate or slow upgrade or the ones of the type I, are not concluding with benignity where there are morphological data that suggest otherwise, they shall be taken into account besides injuries morphologic, findings associated and never forget clinics.

In frequency order type II curves with fast increase and the ones of the type III are more frequent in CCI, mixed tumors, Paget disease, as well as in a mioepithelial tumor.

**Key words:** Mammary magnetic resonance, kinetic curves, CAR BIRADS.

un 27-47% y en el lado contralateral y en el lado contralateral en un 3-6%, así como en el 75-86% de las metástasis ganglionares por carcinoma mamario oculto (exploración clínica, mastografía y ultrasonido negativos). La otra indicación importante es en el seguimiento de la mama tratada, ya que es el mejor método para descartar recurrencia tumoral en una cicatriz posterior a cirugía conservadora y en la evaluación de la respuesta a la terapia neoadyuvante en la enfermedad localmente avanzada. Otras indicaciones son en la pesquisa de pacientes con antecedente familiar de cáncer de mama (BCRA 1 y BCRA 2) y para la valoración de las prótesis mamarias, ya que es de mayor especificidad que la mastografía y el US. Finalmente también se usa como guía para la localización y biopsia de lesiones mamarias vistas por este método.

Para el análisis de las curvas cinéticas en RMM está establecido por el BIRADS del CAR, que se incluya una fase inicial y una tardía. La primera se caracteriza por el incremento en la intensidad de señal obtenido desde los primeros 90 segundos hasta los dos minutos posterior a la administración del contraste y la fase tardía representa la permanencia del contraste en la lesión.

La fase inicial lenta es un incremento de señal menor del 50%, la media es del 50 al 90% y la rápida es por arriba del 90%. La fase tardía determina el tipo de curva, las cuales son tres:

- La tipo 1 o persistente es aquella que muestra intensidad de señal que incrementa después de la fase inicial y que comúnmente indica benignidad.
- En la curva tipo 2 o plana no hay incremento de la señal después de los 90 seg-2 minutos o en que la curva ha empezado a cambiar.
- Curva tipo 3 o de lavado se define como la declinación en la intensidad de señal que ocurre después de los primeros 90 seg-2 minutos o que la curva ha cambiado, es el principal criterio cinético de cáncer de mama, está causado por las derivaciones arteriovenosas que existen dentro de la red de vasos del tumor.

### Objetivo

Describir la frecuencia del tipo de curva de perfusión por Resonancia Magnética en pacientes con lesiones mamarias categorizadas como BIRADS 4 y 5 con su estirpe histológica.

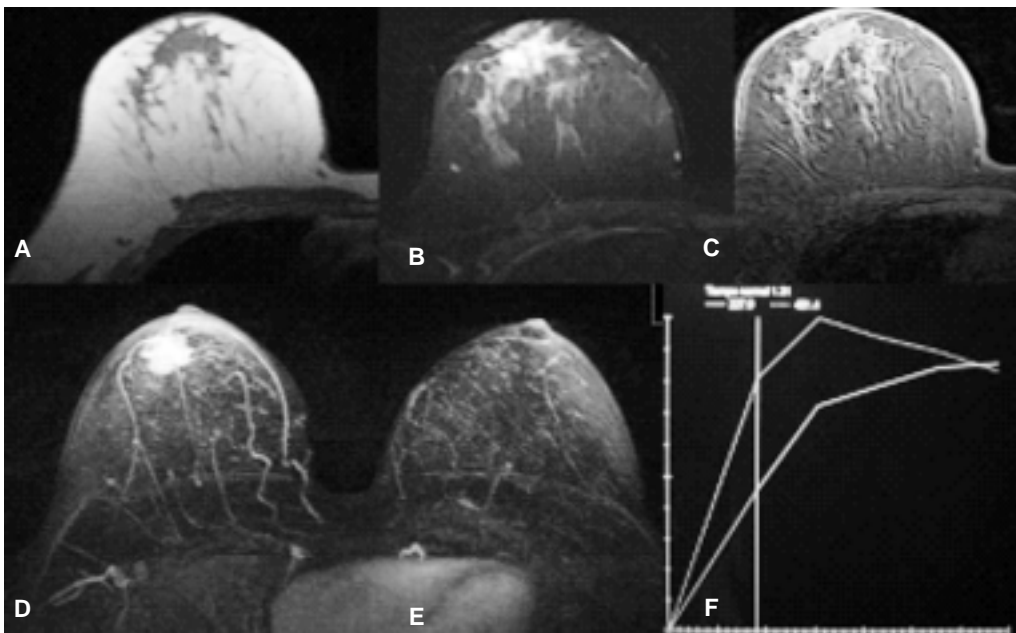
## Material y métodos

Estudio prospectivo, descriptivo y transversal, realizado del 1 de marzo al 31 de diciembre del 2009 en el Servicio de Mastografía del Hospital General de México. Los criterios de inclusión fueron pacientes del sexo femenino con lesiones mastográficas y sonográficas categorizadas como BIRADS 4 y 5.

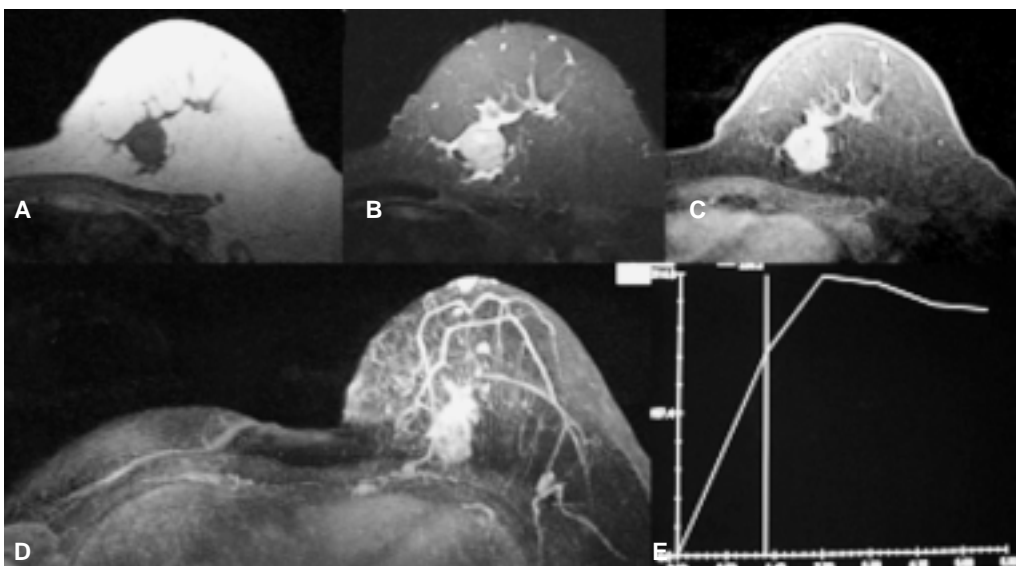
El equipo de Resonancia es un SIMENS Avanto de 1.5 Teslas, con antena de superficie para mama. Este estudio se realizó colocando a las pacientes en decúbito prono, el protocolo del estudio se realizó con cortes axiales y sagitales en secuencias Spin Eco dos dimensiones (SE, 2D) en T1 (600 y 15) y T2 (4000, 100), en cortes de 4 mm de espesor precontraste y

Fast spin Eco (FSE) de 4 mm de espesor post contraste, así como secuencias de scan dinámico FSE 3D con cortes de 1 mm de espesor, se obtuvieron 160 imágenes las cuales se repiten cinco veces en cinco minutos, se obtuvo además sustracción digital de las imágenes SE T1 antes y después de la inyección de Gadolinio. Se obtuvieron imágenes multiplanares, así como imágenes de máxima proyección de intensidad y se tomaron las curvas de perfusión y colina de los tumores. El Gadolinio se administró a razón 0.1 mmol de dimeglumina (Magnevist) por kilogramo de peso en bolo único con inyector.

Se evaluaron las características de los nódulos, hallazgos asociados, diámetros mayores, volumen,



**Figura 1.** Femenino de 44 años con nódulo en mama derecha. **A)** Lobulado, mal definido y con distorsión de la arquitectura, (A) I cointenso en T1. **B)** I cointenso en T2. **C)** Mostró reforzamiento similar al parénquima glandular. **D)** Se observa dilatación de la arteria mamaria interna. **E)** curva tipo III con ascenso intermedio. **F)** Resultado histopatológico: Carcinoma canalicular infiltrante.



**Figura 2.** Femenino de 58 años con Ca de mama derecha operado, con nódulo en mama izquierda. **A)** Lobulado, de bordes definidos, I cointenso en T1. **B)** heterogéneo en T2 **C y D)** Reforzamiento heterogéneo con el medio de contacto. **E)** Curva tipo III. Resultado: Carcinoma canalicular infiltrante.

así como la irrigación arterial de los tumores. Los datos se procesaron con el sistema de estadística SPSS versión 17 y se realizó análisis de frecuencias.

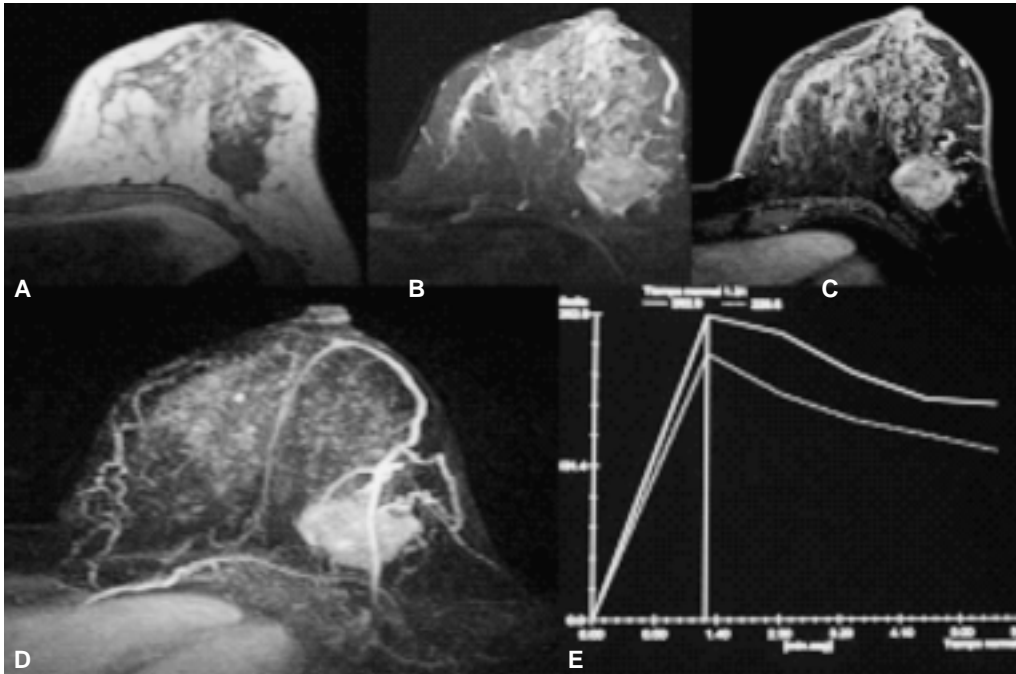
### Resultados

Se realizaron 35 estudios de Resonancia Magnética de mama a 35 pacientes del sexo femenino con edades entre 28 y 77 años con una media de 47 años, las cuales fueron categorizadas como BIRADS 4 y 5 por mastografía y ultrasonido, analizándose las curvas de

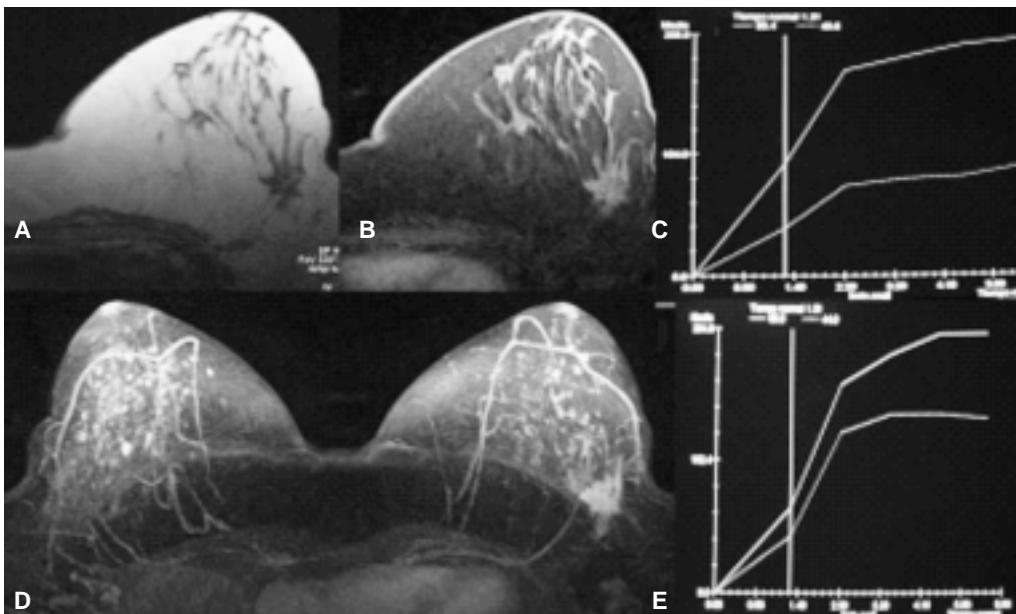
perfusión en 40 lesiones que fueron biopsiadas en estas pacientes.

Las curvas más frecuentemente encontradas en carcinoma ductal infiltrante fueron curvas tipo II con ascenso rápido y III (*Figuras 1-3*).

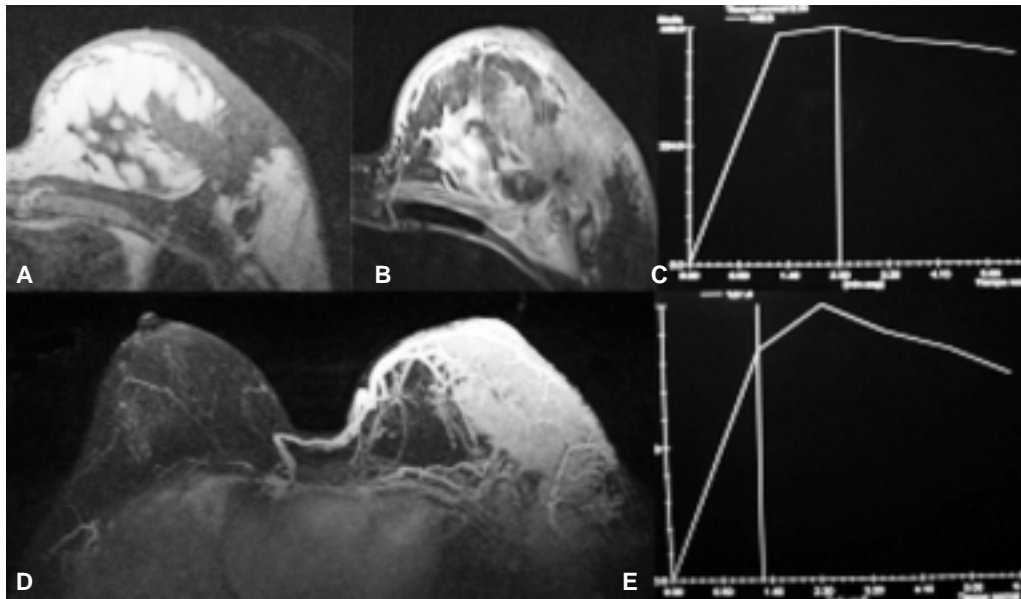
En el carcinoma lobulillar infiltrante se observaron dos lesiones con curvas tipo III llamando la atención que dos lesiones presentaron curvas tipo I; sin embargo, estas lesiones mostraron características morfológicas de malignidad. En los tumores con componente lobulillar y canalicular (mixto) predominaron las curvas tipo III (*Figura 4*).



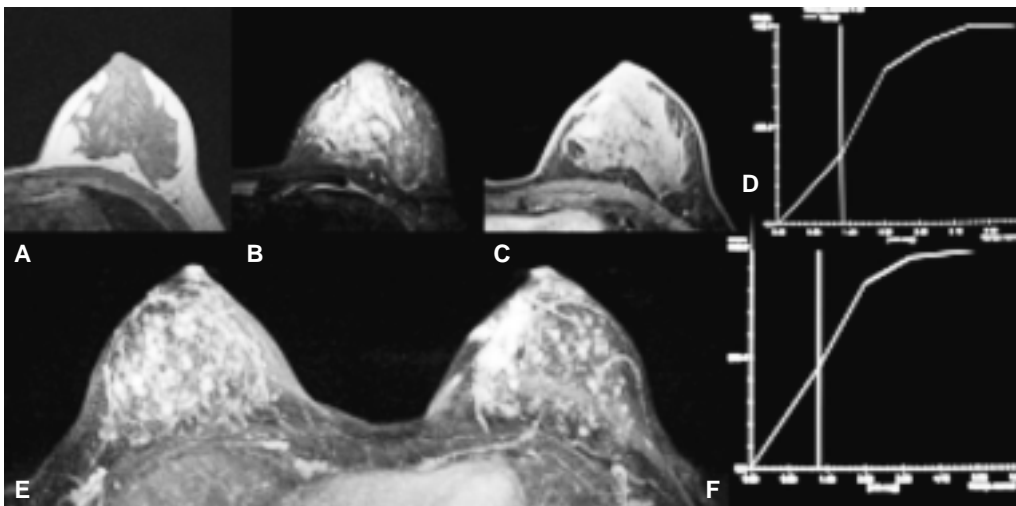
**Figura 3.** Femenino de 43 años con nódulo en mama izquierda. **A)** Lobulado de bordes mal definidos, hipointenso en T1. **B)** Isointenso heterogéneo en T2. **C)** Con el medio de contacto mostró reforzamiento heterogéneo. **D)** En el MIP se observa dilatación de ramas de la arteria torácica lateral **E)** curva tipo III. Resultado histopatológico: Carcinoma canalicular infiltrante.



**Figura 4.** Femenino de 66 años con nódulo palpable en mama izquierda. **A)** Nódulo encapsulado isointenso en T1 con retracción de la piel **B)** isointenso y heterogéneo en T2. **D)** Reforzamiento heterogéneo, dilatación de la arteria mamaria interna en comparación con la derecha, ambas mamas con focos de adenocarcinoma. **C y E)** Curvas tipo I y II.



**Figura 5.** Femenino de 68 años que inicia con secreción hemática del pezón izquierdo de un año de evolución. **A)** Pezón retraído con engrosamiento de la piel y presencia de nódulo de bordes irregulares mal definidos con retracción del pectoral por infiltración al mismo. **B)** Se observa el edema de la piel y mama. **D)** En las imágenes MIP se observa el reforzamiento del pezón, el tumor subyacente y piel, nótese la dilatación de la mamaria interna y arterias intercostales. **C y E)** Las curvas fueron tipo III. Resultado histopatológico: Enfermedad y Paget asociada a carcinoma canalicular infiltrante.



**Figura 6.** Femenino de 42 con microcalcificaciones redondas segmentarias en mama izquierda, **A y B)** no se observó lesión. **C y E)** con la aplicación de medio de contraste se observó un reforzamiento segmentario. **D y F)** Las curvas de perfusión fueron tipo I y II. Resultado histopatológico: Carcinoma ductal *in situ*, tipo comedo.

Se observaron dos casos de enfermedad de Paget, que mostraron curvas tipo II con ascenso rápido y curvas tipo 3 (Figura 5).

En el carcinoma ductal *in situ* de los tres casos uno mostró curva tipo II con ascenso intermedio, uno de éstos se había manifestado como reforzamiento segmentario (Figura 6).

En el tumor mioepitelial se observó curva tipo III.

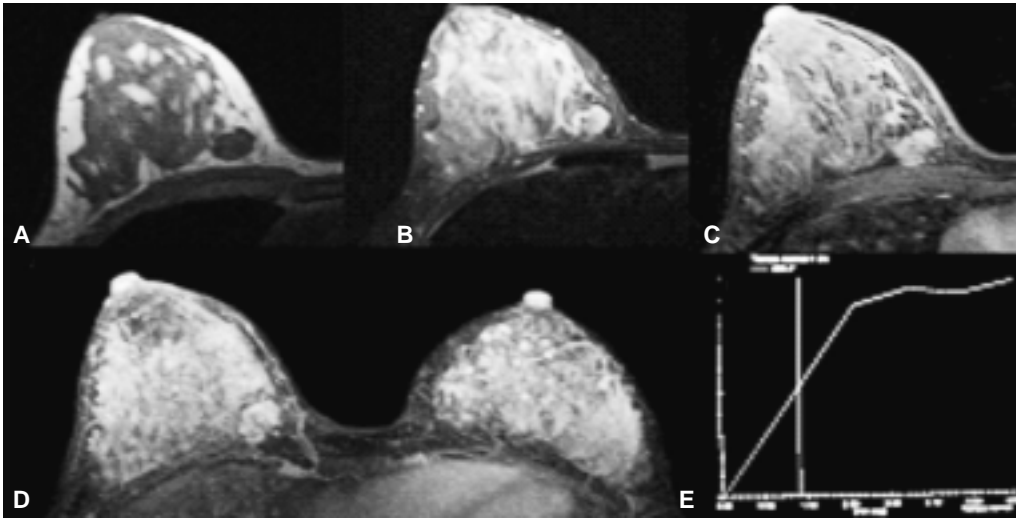
Los tumores phyllodes se encontraron curvas tipo I y tipo II (benignas) y con hallazgos morfológicos benignos. En los dos casos de enfermedad de Paget

se encontraron tanto curva tipo II como tipo III (Figura 7).

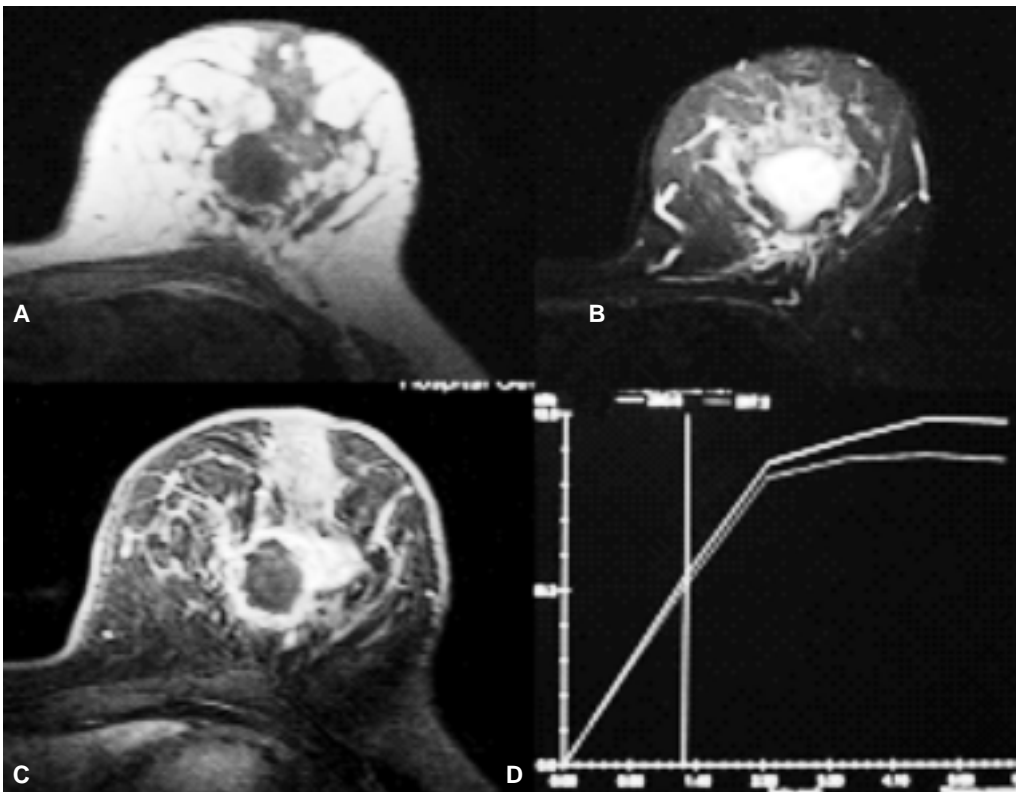
El absceso con una curva indeterminada, pero con características morfológicas benignas, como se muestra en la figura 8.

### Discusión

Es bien conocido que todos los tumores tienen la capacidad de producir angiogénesis para satisfacer sus necesidades metabólicas, es lógico pensar que un tumor entre más indiferenciado más maligno y con



**Figura 7.** Femenino de 29 años con antecedente Ca de mama familiar con nódulo en mama derecha de 2 meses de evolución. De bordes lobulados y definidos (A) En T1 es hipointenso. **B)** En T2 es heterogéneo **C y D)** con el medio de contraste muestra reforzamiento heterogéneo. **E)** Mostró curva tipo I (benigna). Resultado histopatológico: tumor Phyllodes.



**Figura 8.** Femenino de 40 años **A)** presentó un tumor en mama izquierda con engrosamiento de la piel y retracción del pezón, en T1 es hipointenso, **B)** T2 es heterogéneo con zonas hiperintensas, **C)** muestra reforzamiento anular y **D)** curva tipo II con ascenso intermedio, se trató de un absceso.

una taza metabólica mayor, por lo tanto si consideramos esta condición biológica al realizar estudios de imagen, se observa claramente que los tumores de mayor malignidad, son aquéllos que expresaron curvas tipo II con fase inicial rápida y tipo III. Las curvas tipo II son vistas en papilomas (aproximadamente 20%) y fibroadenomas mixoides; sin embargo, estos tumores se distinguen por su lavado inicial significativamente mayor en el interior o la mayor intensidad de la señal en secuencias T2 TSE. En general, estas lesiones también

tienen bien delimitados los márgenes, signo de sangrado negativo, ningún signo de gancho, y no hay edema periférico.

Por otro lado, existen algunos tumores que no obedecen este comportamiento, como en este estudio resultó ser un carcinoma lobulillar, que fue estadificado con curva de perfusión tipo I; éstas pueden corresponder a fibroadenomas mixoide o papiloma, sin embargo; es vista en cerca del 10% de los carcinomas en su mayoría carcinoma lobulillar o focos de carcinoma *in situ*

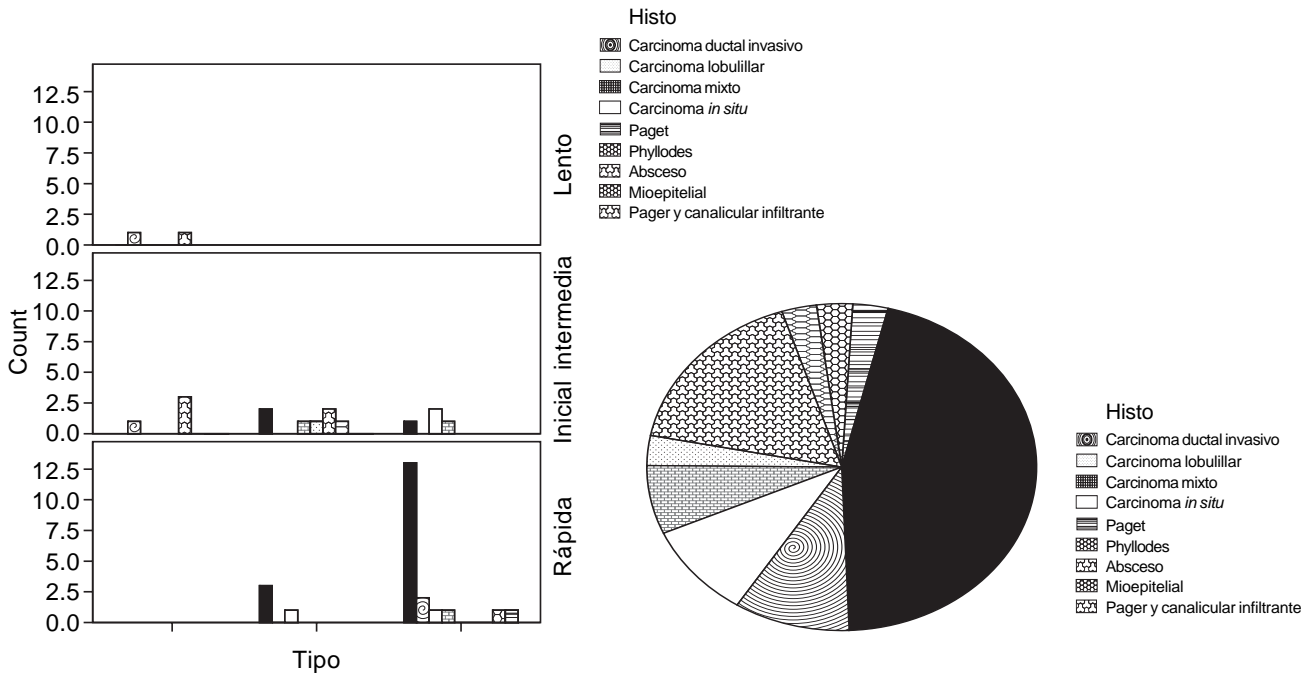


Figura 9.

este tipo afortunadamente este fue el comportamiento común de los tumores malignos por lo que hay que considerar otras características como la morfología, hallazgos asociados y la clínica de los pacientes, ya que en muchas ocasiones una lesión que radiológicamente es sugestiva de malignidad, no lo es y viceversa.

### Conclusiones

En orden de frecuencia las curvas tipo II con ascenso rápido y tipo III son más frecuentes en CCI, tumores mixtos, enfermedad de Paget, así como con un tumor mioepitelial, esto sugiere la capacidad de angiogénesis que tienen dichos tumores.

En el carcinoma ductal *in situ* se observaron curvas indeterminadas, probablemente por la etapa en la que se encuentra dicho cáncer.

El carcinoma lobulillar infiltrante muestra un comportamiento más incierto; sin embargo, en estas lesiones se encontró características morfológicas y hallazgos asociados de malignidad.

Las curvas de perfusión tipo II y III son características de lesiones malignas. Las tipo II con ascenso intermedio o lento o bien las tipo I no son concluyentes de benignidad cuando existen datos morfológicos que sugieren lo contrario, deben tomarse en cuenta además de la morfología de la lesión, hallazgos asociados y nunca olvidar la clínica.

### Referencias

- Morris EAL, Dershaw DDL, et al. Preoperative MR imaging-guided needle localization of breast lesions. *AJR* 2002; 178: 1211-20.
- Brenner RJ.-Shelllock, FG.-Rothman, BJ.- Giuliano A. Magnetic resonance imaging guided preoperative breast localization using freehand technique. *Br J Radiol* 1995; 68: 1095-8.
- Lee CH, Smith RC, Levine JA, Troiano RN, Tocino I. Clinical usefulness of MR imaging of the breast in the evaluation of the problematic mammogram. *AJR* 1999; 173: 1323-9.
- Orel SG, Schnall MD. MR imaging of the breast for the detection, diagnosis, and staging of breast cancer. *Radiology* 2001; 220: 13-30.
- Escribano F, Sentís M. Aplicaciones clínicas de la resonancia magnética en el cáncer de mama. *Rev Senol Patol de Mama* 2009; 22(2): 65-74.
- Berg WA, Raza S. *Diagnostic Imaging Breast*. 1ra. Ed. Ed. Amirsys; 2006, p. II/0 36-9.
- Yuen S, Uematsu T, Masako K. Segmental enhancement on breast MR images: differential diagnosis and diagnostic strategy. *Eur Radiol* 2008; 18: 2067-75.
- Raza S, Yeh ED. *Specialty Imaging Breast MRI. A Comprehensive Imaging Guide*. 1ra. Ed. Cap. Kinetic Curves. Ed. Amirsys; 2009, p. 36-9.
- Kaiser WA. *Signs in MR Mammography*. 1ra. Ed. Ed. Springer; 2007, p. 6-19.
- Morris EA, Liberman L. *Breast MRI*. 1ra. Ed. Cap. 7. Ed. Springer; 2005, p. 79-135.
- Mann RM, Kuh CK. *Breast MRI: guidelines from the European Society of Breast Imaging* *Eur Radiol* 2008; 18: 1307-18.
- Breast Imaging and Reporting Data System*. American College of Radiology 2003.