

Dra. Maritza Estrada Martínez,¹
 Dra. Guadalupe M.L. Guerrero Avendaño,
 Dra. Rocío Enríquez García,
 Dr. Juan González de la Cruz

Síndrome de Klippel-Trenaunay. Hallazgos clínicos y de imagen

RESUMEN

Introducción: El síndrome de Klippel Trenaunay (KT) es un disturbio mesodérmico congénito raro, presente en el nacimiento, que se manifiesta en la infancia o adolescencia, de etiología desconocida y de expresión variable. Se caracteriza por angiomas cutáneos que pueden abarcar casi la totalidad del cuerpo, pueden presentar malformaciones vasculares, hipertrofia ósea o de tejidos blandos, las cuales pueden ser uni o bilaterales. Para un adecuado diagnóstico las técnicas de imagen nos ayudarán a un manejo integral del paciente.

Objetivo: Nuestro objetivo pretende mostrar los aspectos clínicos y los hallazgos de imagen incluyendo al (US) Doppler color en este padecimiento poco habitual.

Material y método: Se presentó el caso clínico-radiológico de un paciente masculino de 12 años que manifestó "can-

sancio, pesadez y dolor" en miembro pélvico derecho, además de mostrar una mácula de color vinoso claro de bordes irregulares mal definidos que corresponde a un hemangioma en hemicara, hemitórax y que se continúa hasta el miembro superior e inferior del lado derecho, el cual es congénito. Se le realizó flebografía con torniquetes en ambas piernas y muslos, los cuales se insuflaron a una presión de 130 mm Hg, el equipo de fluoroscopia utilizado fue un Prestige II Marca GE. El ultrasonido Doppler en ambos miembros pélvicos y ultrasonido abdominal, se realizó con un equipo de marca SIEMENS Acuson Antares con transductor convexo de 3.6 MHZ para el ultrasonido abdominal y de 7-3 MHZ para el ultrasonido Doppler color y ortomedición. La película utilizada en todos los estudios es Kodak Dryview Laser Imaging.

Discusión y conclusión: Se demostró hipertrofia del MPD, diferencia de altura de crestas

ilíacas y en la ortomedición se obtuvo un valor diferencial de 3.4 cm, desarrollo anormal sistema venoso profundo en el miembro pélvico derecho en especial de las venas comunicantes. El pronóstico de este paciente con síndrome de Klippel-Trenaunay estará sujeto al grado de afectación y la presencia de complicaciones posteriores, por lo que en algunos pacientes tal vez solamente necesitarán tratamiento sintomático. La importancia de este artículo precisa en el diagnóstico clínico y en los hallazgos encontrados en los estudios de imagen, para proporcionarles a nuestros pacientes tratamiento oportuno y evitar las complicaciones.

Palabras clave: Síndrome de Klippel Trenaunay, presentación clínica, hallazgos de imagen.

continúa en la pág. 246

¹Del Hospital General de México O.D. Dr. Balmis 148, Col. De los Doctores, C.P. 06730, México, D.F.
 Copias (copies): Dra. Estrada Martínez Maritza. E-mail:doctoraestrada29@yahoo.com

Introducción

El síndrome Klippel Trenaunay es un padecimiento congénito, raro, descrito en 1900 por Klippel y Trenaunay, que se manifiesta en la infancia o adolescencia y está caracterizado por *angiomas cutáneos* (hiperplasia, desarrollo excesivo de los tejidos y/o del tejido vascular sanguíneo) de color vino oporto, que pueden afectar a

casi todas las partes del cuerpo, inicio temprano de *varicocidades e hipertrofia* (desarrollo exagerado de un órgano) de los tejidos blandos y óseos de un miembro.¹

En 1907, Weber describió un paciente con los tres síntomas precedentes más una malformación arteriovenosa en la extremidad afectada.¹⁻²

Aunque su etiología es desconocida, se plantea la posibilidad de un defecto en la mutación del gen VG5Q que controla el crecimiento de los vasos sanguíneos.³

ABSTRACT

Introduction: The Klippel Trenaunay syndrome (KT) it is a rare mesodermal congenital disturbance, present at birth, that is manifested in the childhood or adolescence, of unknown etiology and of variable expression. It is characterized by cutaneous hemangiomas that can embrace almost the whole body, they can show vascular malformations, bony or soft tissues hypertrophy, which can be uni- or bilateral. For an appropriate diagnostic, imaging techniques will help us to the patient's integral handling.

Objective: Our objective intends to show the clinical aspects and the imaging findings including the (US) Doppler color in this less frequent disease.

Method and materials: The clinical-radiological case of a 12

year-old male patient was shown, who manifested "fatigue, heaviness and pain" in the right pelvic member, besides showing a wine light colored macular stain of not well defined irregular borders that corresponds to a hemangioma in hemi-face, hemi-torax and that continues up to the superior and inferior limb of the right side, which is congenital. He was submitted to flebography with tourniquets in both legs and thighs, those which were insufflated to a pressure of 130 mm Hg, the fluoroscopy equipment used was a Prestige II from GE. Doppler ultrasound in both pelvic members and abdominal ultrasound, were carried out with a SIEMENS Acuson Antares equipment with 3.6 MHZ convex transducer for the abdominal ultrasound and of 7-3 MHZ for the color Doppler ultrasound and ortho-measurement. The film used in all the studies is Kodak Laser Dryview Imaging.

Discussion and conclusion: Hypertrophy of the MPD, difference of iliac crests height was demonstrated and in the ortho-measurement a differential value of 3.4 cm, was obtained; an abnormal development in the deep venous system in the right pelvic member was observed, especially of the communicating veins. This patient's prognosis with Klippel-Trenaunay syndrome will be subject to the affecting degree and the presence of later complications, for which in some patients perhaps they will only need symptomatic treatment. The relevance of this article resides in the clinical diagnosis and in findings found in the imaging studies, to provide our patients an opportune treatment and to avoid further complications.

Key words: Klippel Trenaunay Syndrome, clinical presentation, image findings.

Las principales características del SKT vienen referidas en dos series extensas, la más reciente es de Berry, et al.⁴

- Incidencia por sexo equilibrada.
- Presentación, por lo general, en la infancia.
- Aparición en todas las etnias.
- Mayor afectación de la extremidad inferior seguida por la superior (generalmente derechas) y se puede continuar al tronco y rara vez la cabeza y cuello.
- La hipertrofia del miembro suele ser circunferencial y menos frecuentemente longitudinal.
- La mayoría tiene afectación de un cuadrante corporal.
- Las malformaciones vasculares y capilares constituyen la anomalía más frecuente, encontrándose en 80-98% de las series revisadas y las várices en 70-80% de los casos, siendo la hipertrofia de la extremidad el hallazgo más variable (50-94%), según se considere en sentido.⁴

La malformación vascular capilar suele ser un *nevus flammeus*, pueden implicar también tejidos subcutáneos e incluso intraabdominales. Las venas varicosas suelen desarrollarse a medida que aumenta la presión en el sistema venoso durante la deambulación y son debidas a dilataciones aneurismáticas, duplicaciones, hipoplasias y aplasias del sistema venoso profundo, así como anomalías del sistema venoso superficial y de venas perforantes.

Las venas varicosas suelen desarrollarse a medida que aumenta la presión en el sistema venoso durante la deambulación y son debidas a dilataciones aneurismáticas, duplicaciones, hipoplasias y aplasias del sistema venoso profundo, así como anomalías del sistema venoso superficial y de venas perforantes. Se han descrito otras anomalías congénitas asociadas con el SKT, como esqueléticas, de tejidos blandos, cardiovasculares y asociaciones sindrómicas, además de alteraciones neurológicas, como microcefalia y macrocefalia.

El diagnóstico puede hacerse visualmente, cuando las alteraciones sean evidentes, no obstante, los pa-

cientes deberán ser evaluados utilizando una estrategia de imágenes no invasivas, que incluya ecografía y Doppler de color, TC, RM, linfoscintigrafía y serie esquelética. La flebografía estaría indicada para evaluar el tratamiento quirúrgico y la arteriografía cuando se sospeche una fístula arteriovenosa. La angiorresonancia con Gadolinio permite una mayor precisión en el diagnóstico por imagen.

En relación con el diagnóstico diferencial, las malformaciones vasculares son una manifestación primaria de otros trastornos esporádicos o hereditarios que no deben confundirse con el SKT, como los síndromes de Maffucci, Gorham, Bannayan, Riley-Smith, Solomon y otros, sin embargo, podemos mencionar algunos en los que se deberá realizar diagnóstico diferencial como son: El síndrome de Proteus, nevus anémico, Phakomatosis, Pigmento vascularis, flebotrombosis, insuficiencia venosa crónica, cutis marmorata.

Objetivo

Nuestro objetivo pretende mostrar los aspectos clínicos y los hallazgos de imagen incluyendo al (US) Doppler color en este padecimiento poco habitual.

Material y método

Se presentó el caso clínico-radiológico de un paciente masculino de 12 años que manifestó "cansancio, pesadez y dolor" en miembro pélvico derecho, además de una mácula de color vinoso claro de bordes irregulares mal definidos que correspondió a un hemangioma en hemicara, hemitórax y que se continúa hasta el miembro superior e inferior del lado derecho, el cual es congénito (Figura 1).

Se le realizó flebografía con torniquetes en ambas piernas y muslos, los cuales se insuflaron a una presión de 130 mm Hg, el equipo de fluoroscopia utilizado fue un Prestige II Marca GE. El ultrasonido Doppler, en ambos miembros pélvicos y ultrasonido abdominal, se llevó a cabo con un equipo de marca SIEMENS Acuson Antares con transductor convexo de 3.6 MHZ para el ultrasonido abdominal y de 7-3 MHZ para el ultrasonido Doppler color y ortomedición, la película utilizada en todos los estudios fue Kodak Dryview Laser Imaging.

Discusión

El síndrome de Klippel-Trenaunay fue descrito en 1900 por dos investigadores franceses, es un trastorno mesodérmico congénito raro de etiología desconocida y de expresión variable con probable alteración a nivel del gen VG5Q, el cual es el encargado de controlar el crecimiento de los vasos sanguíneos. En algunas ocasiones pueden haber individuos portadores de una mutación paradominante que se transmite a su descendencia, pero si ocurre una segunda mutación somática, se forma un conjunto de células mutantes donde se pierde

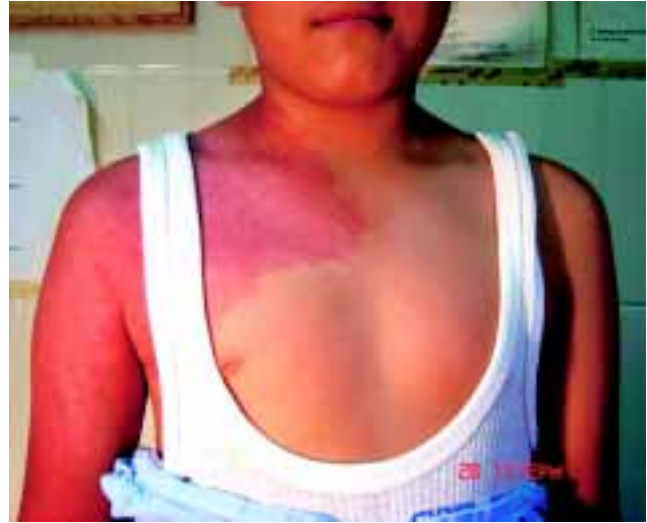

Figura 1. Mancha color rojo vinoso que ocupa parte del cuello, tórax, brazo derecho, muslo y pierna del lado derecho.

la heterogenicidad y entonces se expresa el síndrome, es por ello que se explica su concurrencia familiar ocasional.^{1-3,5}

La incidencia es baja tanto en nuestro país como a nivel internacional, con una relación M:F = 1:1.⁶

Se caracteriza por presentar tres hallazgos:

1. Malformación vascular (hemangioma) ya sea venosa o linfática de predominio unilateral, caracterizada por desarrollo excesivo de los tejidos (sanguíneo) condicionando un color en vino de oporto, aunque el compromiso bilateral no es raro.³
2. Varicocidades en 70-80%.⁴
3. Hipertrofia del hueso o tejidos blandos en forma unilateral de predominio en miembros inferiores, la cual es el hallazgo más variable (50-94%), que pueden ir desde la sindactilia hasta la asimetría.⁴

La malformación vascular capilar suele ser un *nevus flammeus*, pueden implicar también tejidos subcutáneos e incluso intraabdominales. Las venas varicosas suelen desarrollarse a medida que aumenta la presión en el sistema venoso durante la deambulación y son debidas a dilataciones aneurismáticas, duplicaciones, hipoplasias y aplasias del sistema venoso profundo, así como anomalías del sistema venoso superficial y de venas perforantes. Las venas varicosas suelen desarrollarse a medida que aumenta la presión en el sistema venoso durante la deambulación y son debidas a dilataciones aneurismáticas, duplicaciones, hipoplasias y aplasias del sistema venoso profundo, así como anomalías del sistema venoso superficial y de venas perforantes. Se han descrito otras anomalías congénitas asociadas con el SKT, como esqueléticas, de tejidos

blandos, cardiovasculares y asociaciones sindrómicas, además de alteraciones neurológicas, como microcefalia y macrocefalia.

El diagnóstico puede hacerse visualmente, cuando las alteraciones sean evidentes. No obstante, los pacientes deberán ser evaluados utilizando una estrategia de imágenes no invasivas, que incluya ecografía y Doppler de color, TC, RM, linfoscintigrafía y serie esquelética. La flebografía estaría indicada para evaluar el tratamiento quirúrgico y la arteriografía cuando se sospeche una fístula arteriovenosa. La angiorrresonancia con Gadolinio permite una mayor precisión en el diagnóstico por imagen.

En este paciente es clásica la lesión cutánea en el lado derecho (Figuras 1, 2 y 3), la cual es de bordes

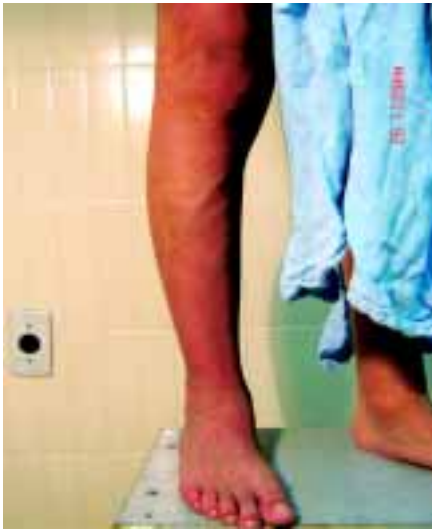

Figura 2. En el MPD también se observa aumento de la trama venosa en la cara posterior lateral externa de la pierna, muslo y en la región dorsal del pie.

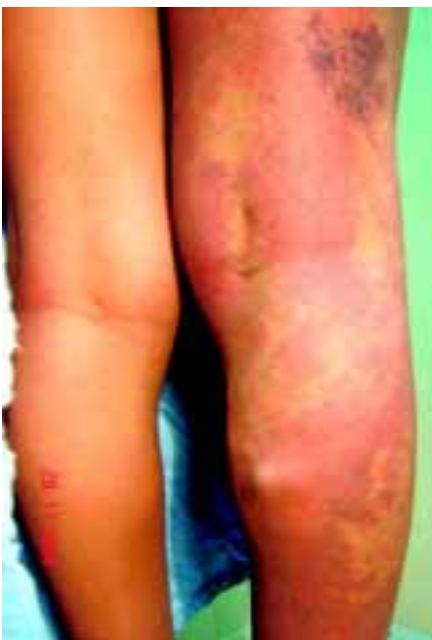

Figura 3. Vista posterior de ambos MP, obsérvese el reforzamiento vascular venoso importante en el lado derecho, así como diferencia en el nivel de los pliegues de ambos miembros pélvicos y discrepancia en el grosor (diámetro) de ambas extremidades en comparación con el lado izquierdo.

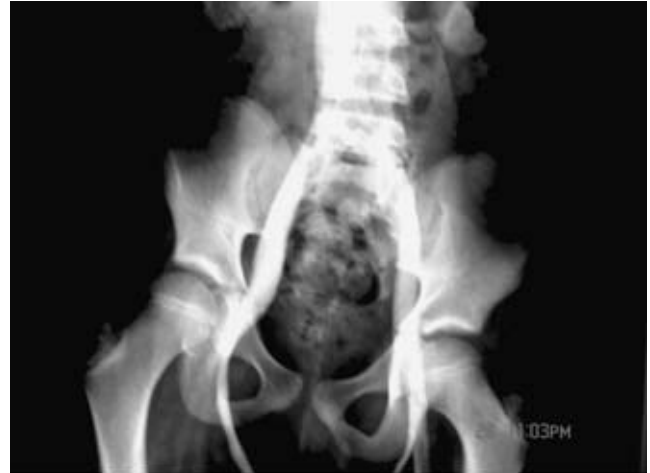

Figura 4. Flebografía a nivel de pelvis donde se logra demostrar la presencia de reflujo hacia la vena femoral derecha al momento de realizar compresión.

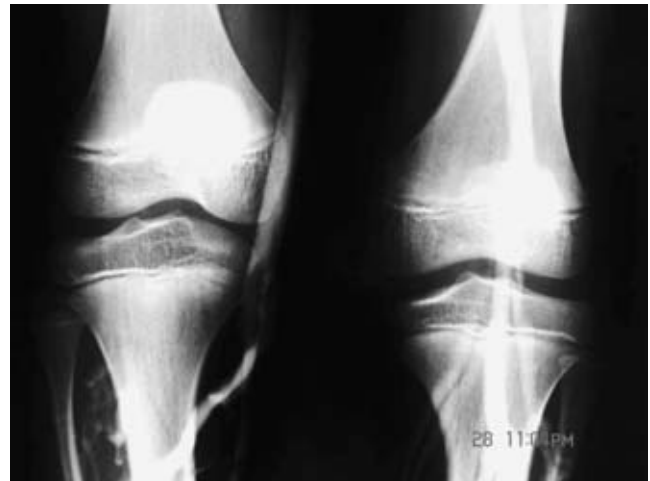

Figura 5. Se observa miembro pélvico derecho sin paso del medio de contraste al sistema venoso profundo.

geográficos de color rojo vinoso de predominio unilateral observándose en cuello, tronco y extremidades superiores e inferiores del mismo lado, aunque puede pasar desapercibida en el nacimiento, se va haciendo más notoria con la edad y con el crecimiento óseo. Se puede localizar en cualquier región, pero son más frecuentes en las piernas, regiones glúteas, abdomen y porción inferior del tronco, predomina la distribución unilateral aunque el compromiso bilateral no es raro.⁷

Se realizó flebografía en donde se observó que el sistema venoso del MPD fue anormalmente desarrollado, en especial las venas comunicantes que son las que podrían estar agenesicas, lo que explica la ausencia de medio de contraste en el sistema venoso profundo y que el retorno venoso sea a través del sistema

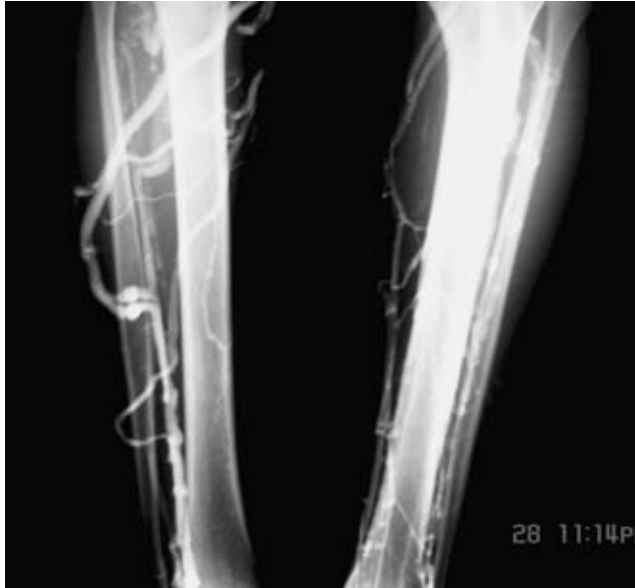


Figura 6. Dilatación del sistema venoso superficial en MPD y se descarta con compresión a nivel de rodilla y muslo la posibilidad de la existencia de comunicantes.

venoso superficial observándose dilatado y tortuoso en la flebografía (Figuras 4, 5 y 6).

En este síndrome las várices que presentó el paciente le podrían condicionar en un futuro hiperplasia linfática, que se puede observar en 50% de los enfermos, lo que además se asocia a linfedema⁶ (Figuras 2 y 3).

De acuerdo con los hallazgos encontrados en la flebografía como complemento diagnóstico de imagen, se le practicó al paciente un estudio Doppler color, el cual nos permite valorar las estructuras vasculares superficiales y profundas, para lo cual se le realizó este estudio en la extremidad hipertrofiada (derecha), en donde el sistema venoso profundo se observa solamente hasta el tercio medio de la pierna al realizar compresión (Figura 7).

Ocasionalmente los pacientes con síndrome de Klippel-Trenaunay pueden cursar con fístulas arteriovenosas, para lo cual a la enfermedad se le puede denominar síndrome de Klippel-Trenaunay con asociación de Weber, esta alteración es poco frecuente y fue descubierta en 1907.⁷

Otras bibliografías asocian estos dos síndromes como parte de una misma anomalía, que afecta a diferentes regiones del cuerpo.

Ahora bien, los portadores de este síndrome pueden tener una talla baja o alta que puede ser secundaria a la asimetría de los miembros inferiores⁷ (Figura 8).

La hipertrofia de los tejidos blandos y los huesos da como resultado el aumento en longitud y circunferencia

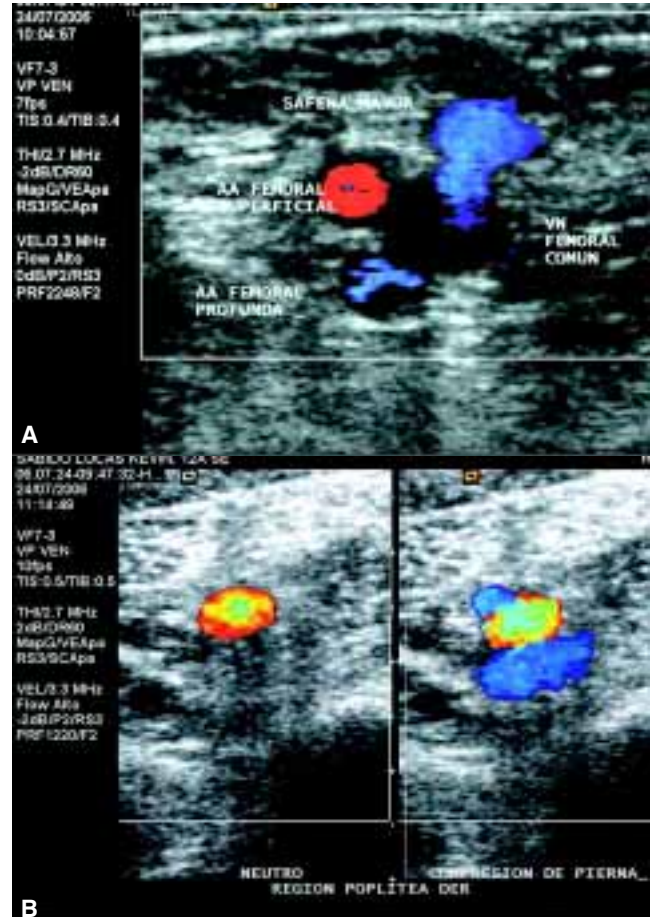


Figura 7. A y B) Se realiza Doppler color a nivel de la región inguinal derecha identificando sistema venoso profundo demostrable con compresión.

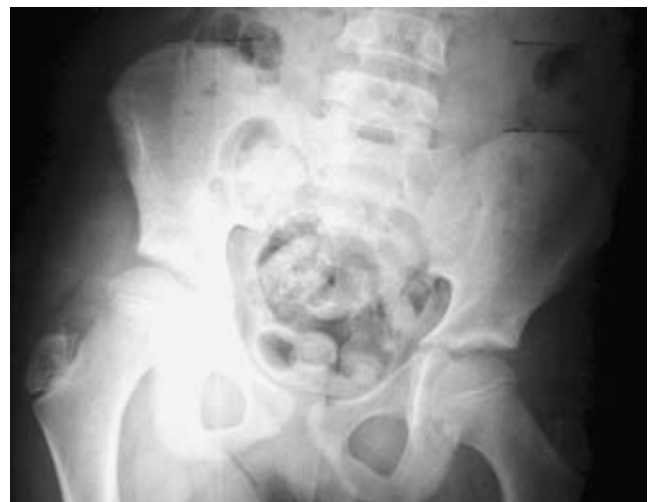

Figura 8. Se toma radiografía A-P de pelvis con el paciente en posición de pie, en donde se observa la diferencia de altura de crestas ilíacas y en la ortomedición se obtiene un valor diferencial de 3.4 cm.

de la extremidad afectada. Se midió la circunferencia del miembro pélvico derecho en nuestro paciente, la cual también es mayor que en el izquierdo (*Figura 3*).

El aumento de la circunferencia puede obstaculizar el funcionamiento y puede causar desfiguración, sin embargo, la hipertrofia no siempre coincide con el área de compromiso y en 75% de los casos la literatura refiere que sólo afecta a un solo miembro.⁸⁻¹⁰

Hay otros peligros que se asocian con el aumento de longitud de una extremidad cuando se trata de una pierna, por ejemplo, el problema puede causar dificultad para caminar; desviación de columna (escoliosis), ya que el cuerpo intenta compensar la disparidad en longitud y en ocasiones artritis degenerativa de la cadera y las rodillas, por lo que nuestro paciente necesitará del Servicio de Ortopedia para su valoración y manejo.¹¹

Como las alteraciones en el desarrollo de este síndrome dependen más de la capa germinal mesoblástica es lógico que resultaran afectadas las estructuras que de ella se derivan como angioblásticas, linfoblásticas y osteoblásticas, determinando así un número ilimitado de asociaciones de este síndrome con malformaciones, como, por ejemplo, macrodactilia, sindactilia, polidactilia y anomalías craneofaciales por mencionar sólo algunas.¹¹⁻¹²

De tal forma que como este síndrome es extremadamente variable, debe ser investigada la posibilidad de un hemangioma visceral, ocular, del aparato urinario, del SNC o del tracto gastrointestinal en donde puede condicionar hemorragia rectal por várices colónicas.¹⁴

Como se mencionó anteriormente, la mortalidad del SKT es de 1%, aproximadamente, siendo por el contrario alta la morbilidad debido a las complicaciones que se podrían presentar a futuro como son trombosis, embolismo pulmonar, insuficiencia cardíaca, hemotórax, gangrena, anomalías del SNC, sangrado gastrointesti-

nal, renal, CID y el síndrome de Kasabach-Merrit.^{15,16} Por lo anterior, es importante tomarlas en cuenta en el momento del diagnóstico, aunque a nuestro paciente se le realizaron estudios de extensión como Rx de tórax, ecografía abdominal, de fondo de ojo, biometría hemática, química sanguínea, examen general de orina y examen coproparasitológico, los resultados fueron normales.¹⁰

El SKT es un proceso benigno aunque progresivo, cuyo tratamiento en 60% de los casos es sintomático y conservador, orientado principalmente al manejo de las complicaciones, no obstante es necesario una actuación multidisciplinaria.⁴

En relación con el diagnóstico diferencial, las malformaciones vasculares son una manifestación primaria de otros trastornos esporádicos o hereditarios que no deben confundirse con el SKT, como los síndromes de Maffucci, Gorham, Bannayan, Riley-Smith, Solomon y otros, sin embargo, podemos mencionar algunos en los que se deberá realizar diagnóstico diferencial como son: El síndrome de Proteus, nevus anémico, Phakomatosis, pigmento vascularis, flebotrombosis, insuficiencia venosa crónica y cutis marmorata.

Conclusión

El pronóstico de pacientes con síndrome de Klippel-Trenaunay se halla sujeto al grado de afectación y a la presencia de complicaciones, de ahí que algunos pacientes no precisen ningún tratamiento.

La importancia de este artículo precisa en el diagnóstico clínico y en los hallazgos encontrados en los estudios de imagen, evitar las complicaciones y proporcionarles a nuestros pacientes tratamiento oportuno en cuanto al impacto psicológico y la calidad de vida, que según la bibliografía, es en general bueno, siendo importante una óptima relación médico-paciente, así como un entorno social adecuado.

Referencias

1. Whelan AJ, Watson MS, Porter FD, Steiner RD. Klippel Trenaunay-Weber syndrome associated with a 5:11 balanced translocation. *Am J Med Genetics* 1995; 59: 492-4.
2. Timbri AA, Sadgephour A, Graf M, Schwartz S, Libby Ed, Driscoll DJ, et al. Identification and molecular characterization of a de novo supernumerary ring chromosome 18 in patient with Klippel Trenaunay syndrome. *Ann Hum Genet* 2004; 68: 353-61.
3. Freedberg I, Eisena A, Wolfk, Austen K, Goldsmithl, Katz S. *Dermatology in general Medicine*. Chapter 267. Lasers in dermatology. New York: Mc Graw-Hill; 2003, p. 2500-3.
4. Berry SA, Peterson C, Mize W, Bloom K, Zachary CH, Blasco P, et al. Klippel-Trenaunay syndrome. *Am J Med Genet* 1998; 79: 319-26.
5. Freedberg I, Eisena A, Wolfk, Austen K, Goldsmithl, Katz S. *Dermatology in General Medicine*. Chapter 103. Vascular anomalies and tumors of skin and subcutaneous. New York: Mc Graw-Hill; 2003, p. 1002-18.
6. Wolfgang D. *Radiology Review Manual*. Lippincott. Williams y Wilkins; 2002, p. 1006-7.
7. Redondo P. Clasificación de las anomalías vasculares (tumores y malformaciones) características clínicas e historia natural. *Anales Sis San Navarra*. 2004; 27(Supl. 1): 9-25.
8. Jones KL. Klippel-Trenaunay-Weber syndrome. In: *Smith's Recognizable Patterns of Human Malformation*. 5th. Ed. USA: Saunders; 1997, p. 512-13.
9. Berry SA, et al. Klippel-Trenaunay syndrome. *Am J Med Genet* 1998; 79(4): 319-26.
10. Jacob AG, et al. Klippel-Trenaunay syndrome: spectrum and management. *Mayo Clinic Proc* 1998; 73(1): 28-36.
11. Capraro PA, Fisher J, Hammond DC, Grossman JA. Klippel-Trenaunay syndrome. *Plast Reconstr Surg* 2002; 109(6): 2052-60.
12. Al-salmon MM. Klippel-Trenaunay syndrome : Clinical features, complications and management. *Surg Today* 1997; 27(8): 735-40.
13. Linge C, et al. TMJ. Morphology and function in patient with Klippel-Trenaunay syndrome. *J Orofac Orthop* 2000; 61(3): 217-21.
14. Garteiz D, et al. Rectorrhagia as complication of Klippel-Trenaunay syndrome. *Rev Gastroenterology Mex* 1999; 64(4): 44-5.
15. De Simone C, Giampetruzzi A, Guerriero C, De Masi M, Ameriop C. Squamous Cell carcinoma arising a venous ulcer as a complication of the Klippel-Trenaunay syndrome. *Clin Exp Dermatology* 2002; 27(3): 2009-11.
16. Aronoff D, Roslton M. Severe hemorrhage complicating the Klippel Trenaunay-Weber syndrome. *South Med J* 1998; 91(11): 1073-5.



La Sociedad Mexicana de Anales de Radiología

Les hace una cordial invitación de visitar su página web

www.smri.org.mx